Infarctus myocardique

Evolution de la prise en charge

AKCR
Lyon 3 décembre 2018

G de Gevigney
Hôpital Cardiologique
Lyon, France

Notions de facteurs de risque cardiovasculaire (1)

- Non traitables
  - Age
  - Sexe
  - Antécédents familiaux
- Traitables
  - Tabagisme
  - Diabète
  - Hypercholestérolémie
  - Hypertension artérielle
  - Stress professionnel ?

Notions de facteurs de risque cardiovasculaire (2)

En présence d'un FRCV chez un patient vasculaire, toujours rechercher les autres FRCV par

- **Interrogatoire**
- **Clinique**
- **Biologie**

Notions de facteurs de risque cardiovasculaire (3)

Selon *Framingham*, la présence chez un même individu de 3 FRCV (HTA, tabac, cholestérol) multiplie le risque coronarien

- *Par 8* par rapport à un pt n'en ayant aucun
- *Par 5* par rapport à un pt en ayant un seul
- *Par 2,5* par rapport à un pt en ayant deux

Notions de facteurs de risque cardiovasculaire (4)

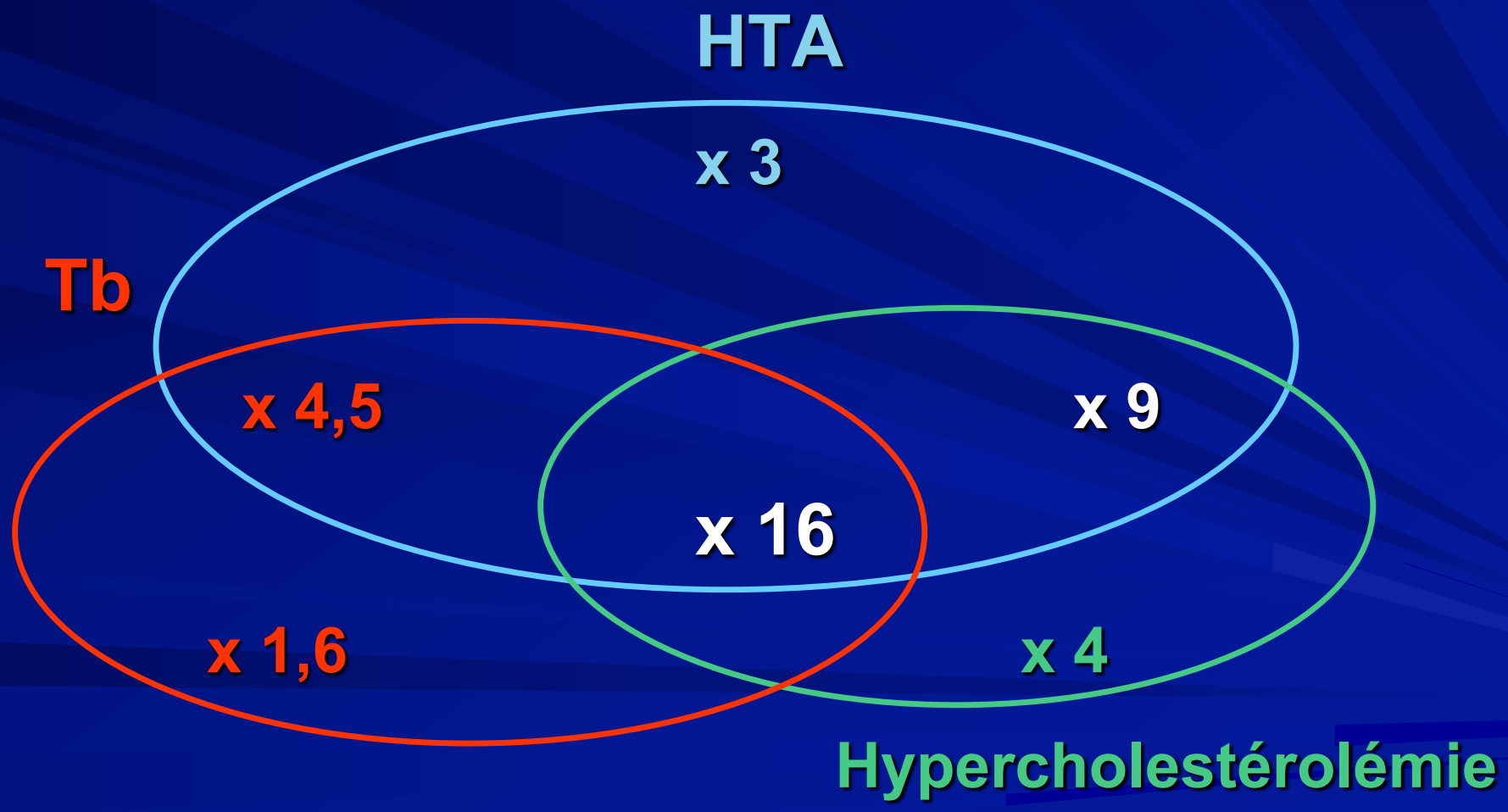

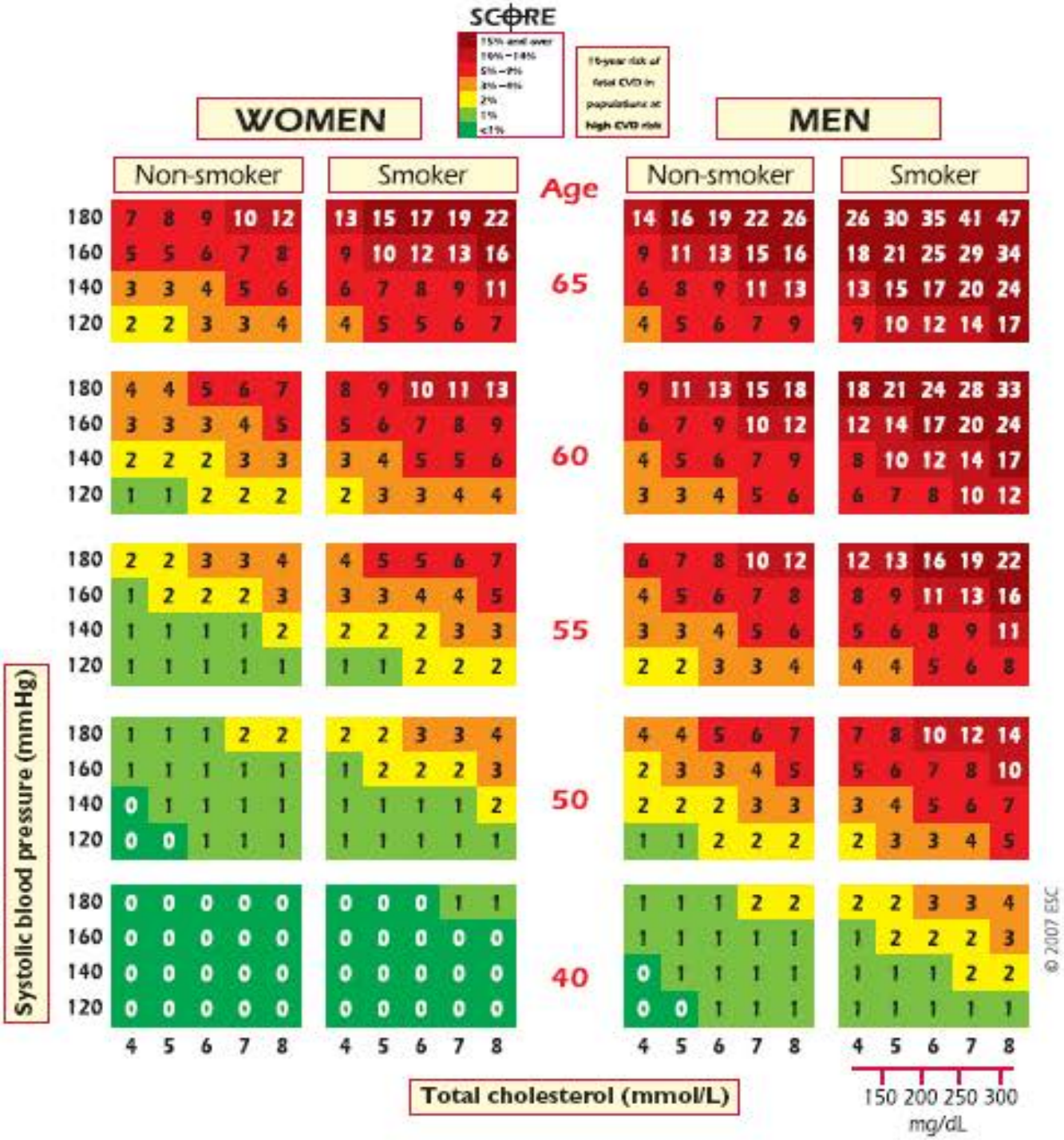

Risque à 10 ans d'atteinte CV fatale dans les pays à haut risque CV

Evolution de la prise en charge des infarctus myocardiques

Evolution PEC infarctus myocardique

- Hospitalisation 21 jours en USIC
  - Tt anticoagulant
  - Tt anti-arythmique
  - Bêta-bloquants
- Thrombolyse
  - intra-coronarienne
  - intraveineuse
- Angioplastie primaire (ballon seul)
- Angioplastie primaire
  - Thrombo-aspiration (discutée)
  - Stent obligatoire
  - Stent actif recommandé +++

Syndromes coronariens aigus

ECG normal

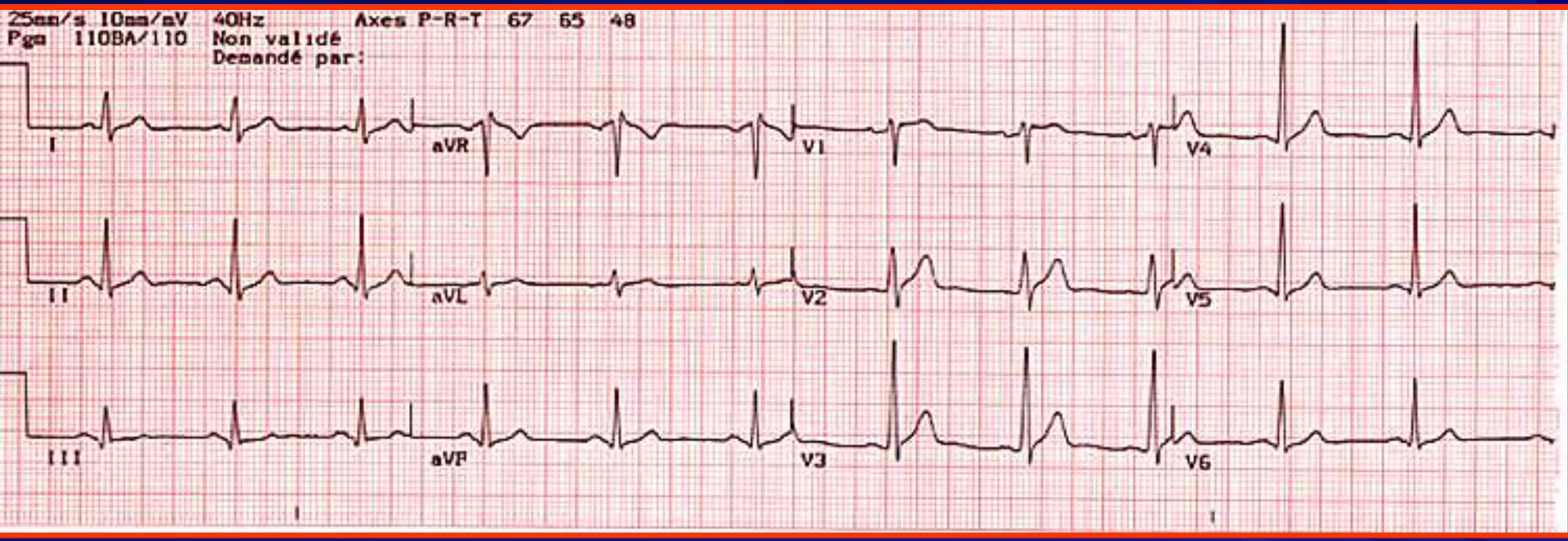
25mm/s 10mm/mV 40Hz
Pga 110BA/110
Non validé
Demandé par:
Axes P-R-T 67 65 48
I
aVR
V1
V4
II
aVL
V2
V5
III
aVF
V3
V6

SCA ST + antérieur (STEMI)

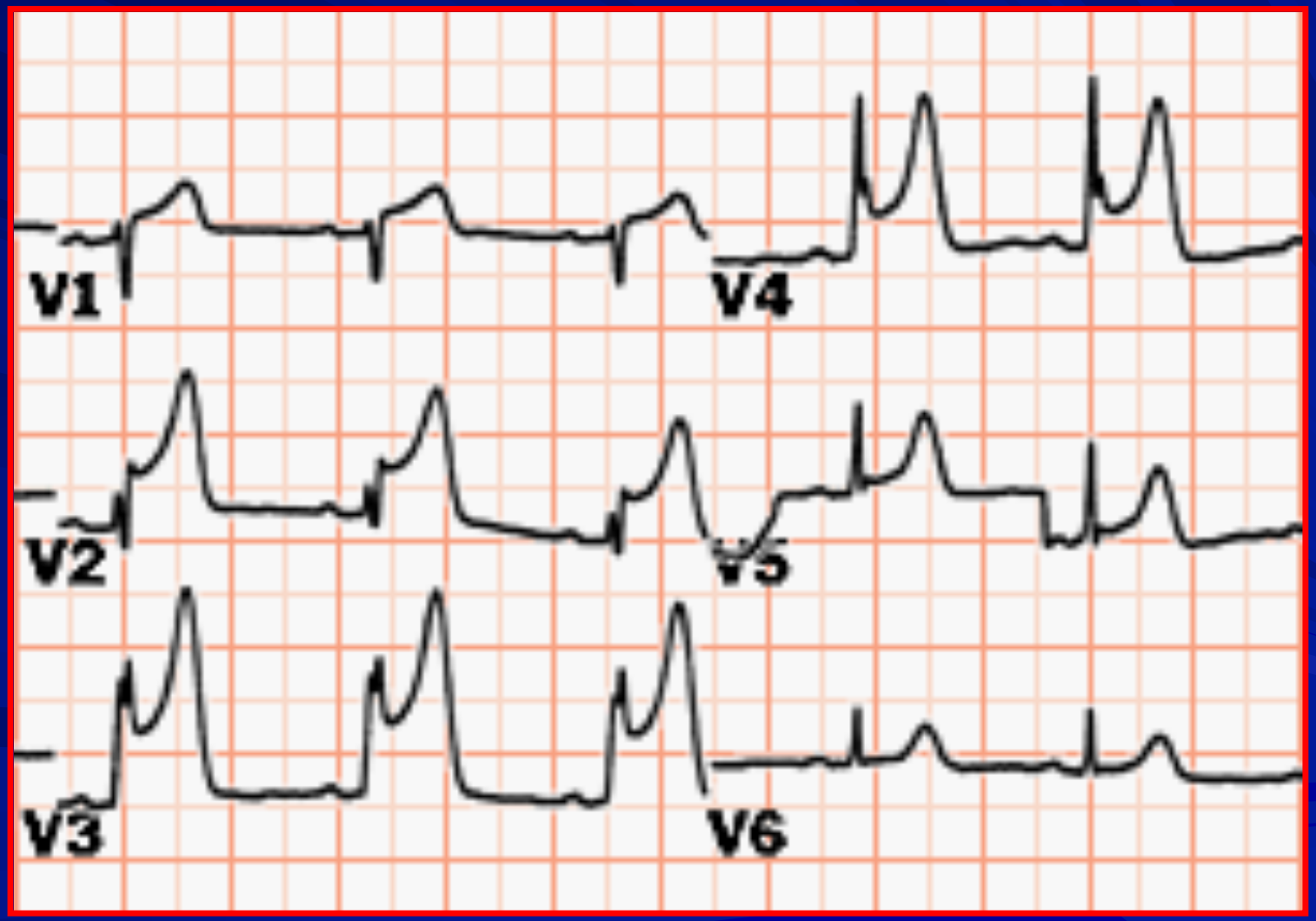

SCA avec sus-décalage ST inférieur

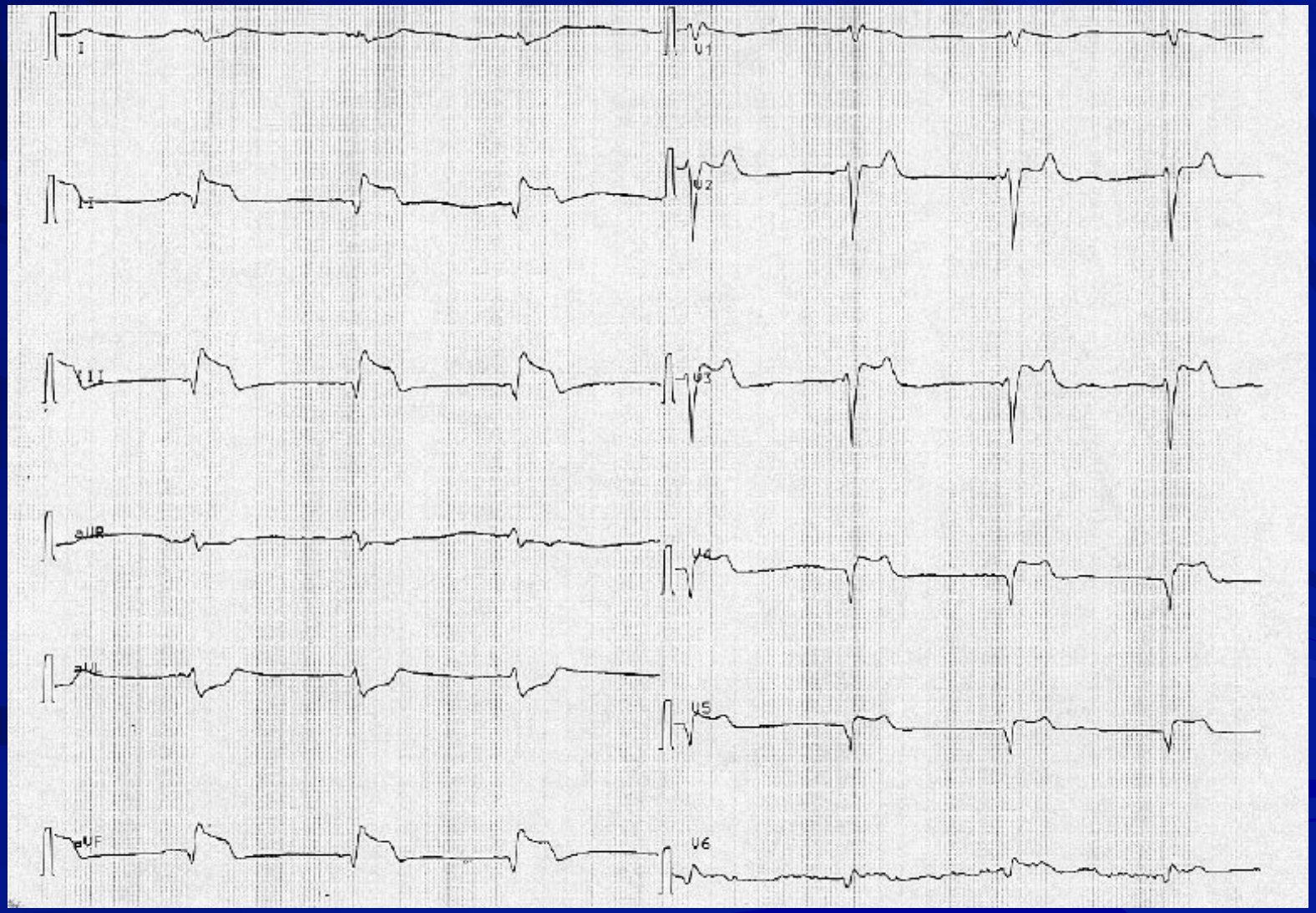

Prise en charge des SCA sans élévation du segment ST

Score Hôpital Louis Pradel

Histoire clinique	Points
Age > 69 ans	1
Homme	1
Diabète	1
ATCD coronariens	1
Présentation	
Sous-décalage du segment ST	1
Troponine I/T	1
CRP > 3 mg/ml	1
Score total (0-7)	
- Gravité clinique* - et/ou BNP ou NT-proBNP supérieur au seuil pour l'age**	1***

Score total	Risque à 1 an de « **décès+ infarctus** » et **[décès]**	Catégorie de risque
0-1	4,7 %, [0,5%]	**Faible**
2	**8,7 %, [2,0%]**	**Intermédiaire**
3	**12,9 %, [1,3%]**	
4	**19,6 %, [6,2%]**	
5 à 7	**36,9 %, [15,4%]**	**Elevé**

Coronarographie

ATHEROME

1ère cause de décès dans la maladie Cardiaque

Plaque constituée de lipides, cellules issues de macrophages nécrosés, cellules inflammatoires. Certaines cellules ont tendance à dissoudre le toit de la plaque d'athérome. La plaque peut se rompre et donner un thrombus. Lorsqu'il est excessif = occlusion complète de la lumière de l'artère.

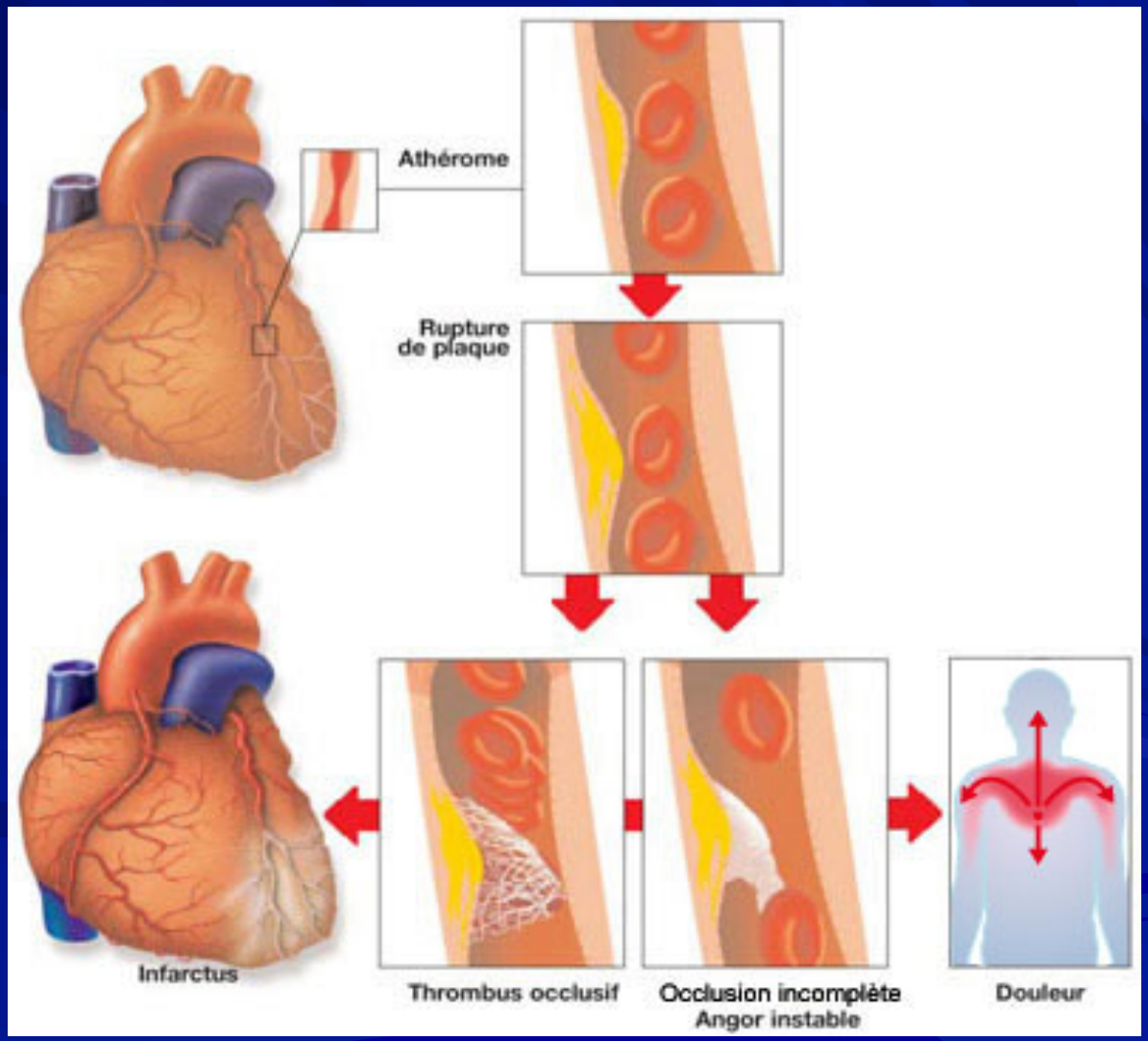

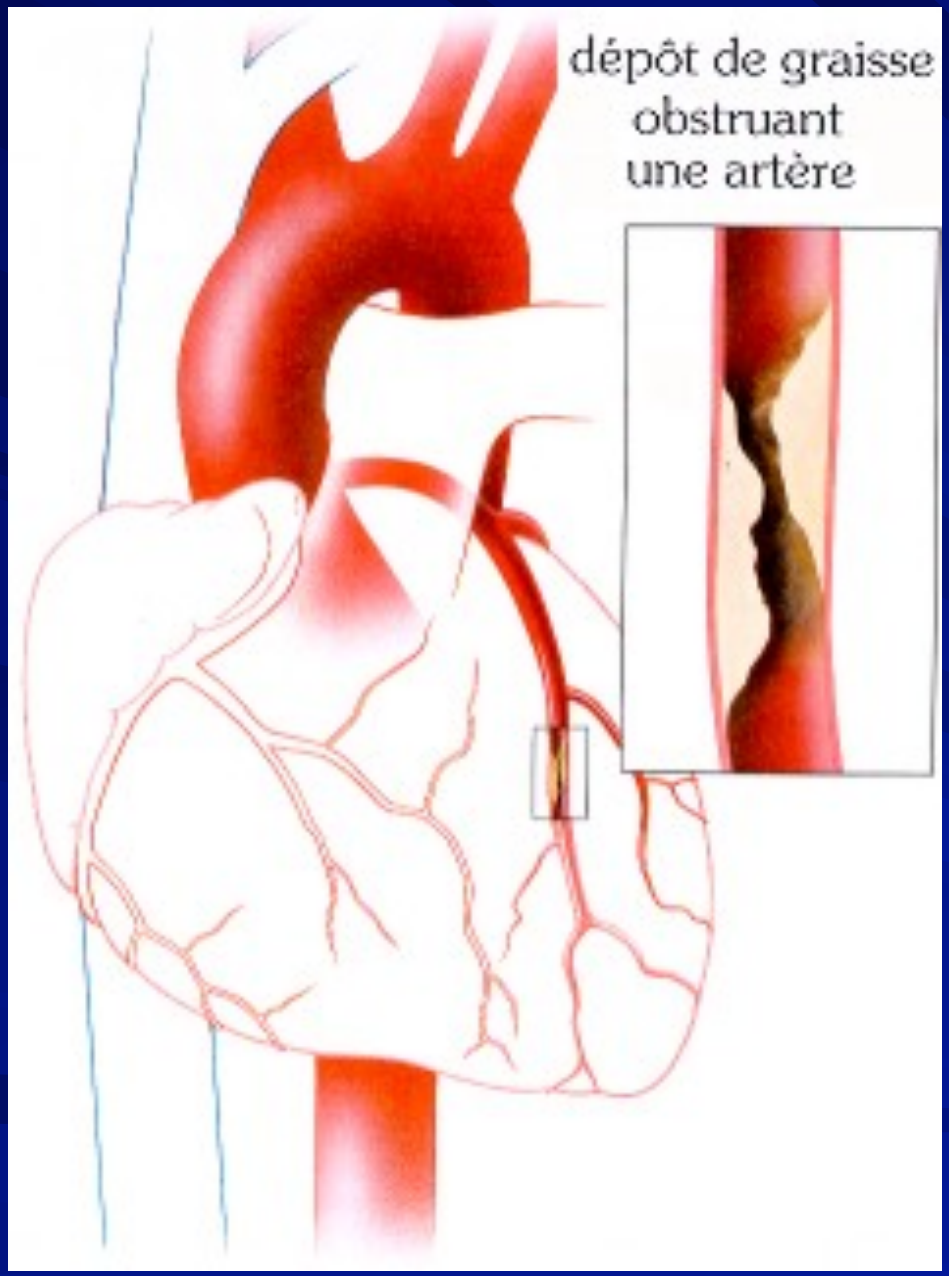

↳Urgence thérapeutique // apports sanguins du myocarde brusquement interrompus entrainant :

⇨destruction du muscle cardiaque
⇨perte de la fonction de contraction

Test d’Allen

Ponction artère radiale

Système de compression radiale

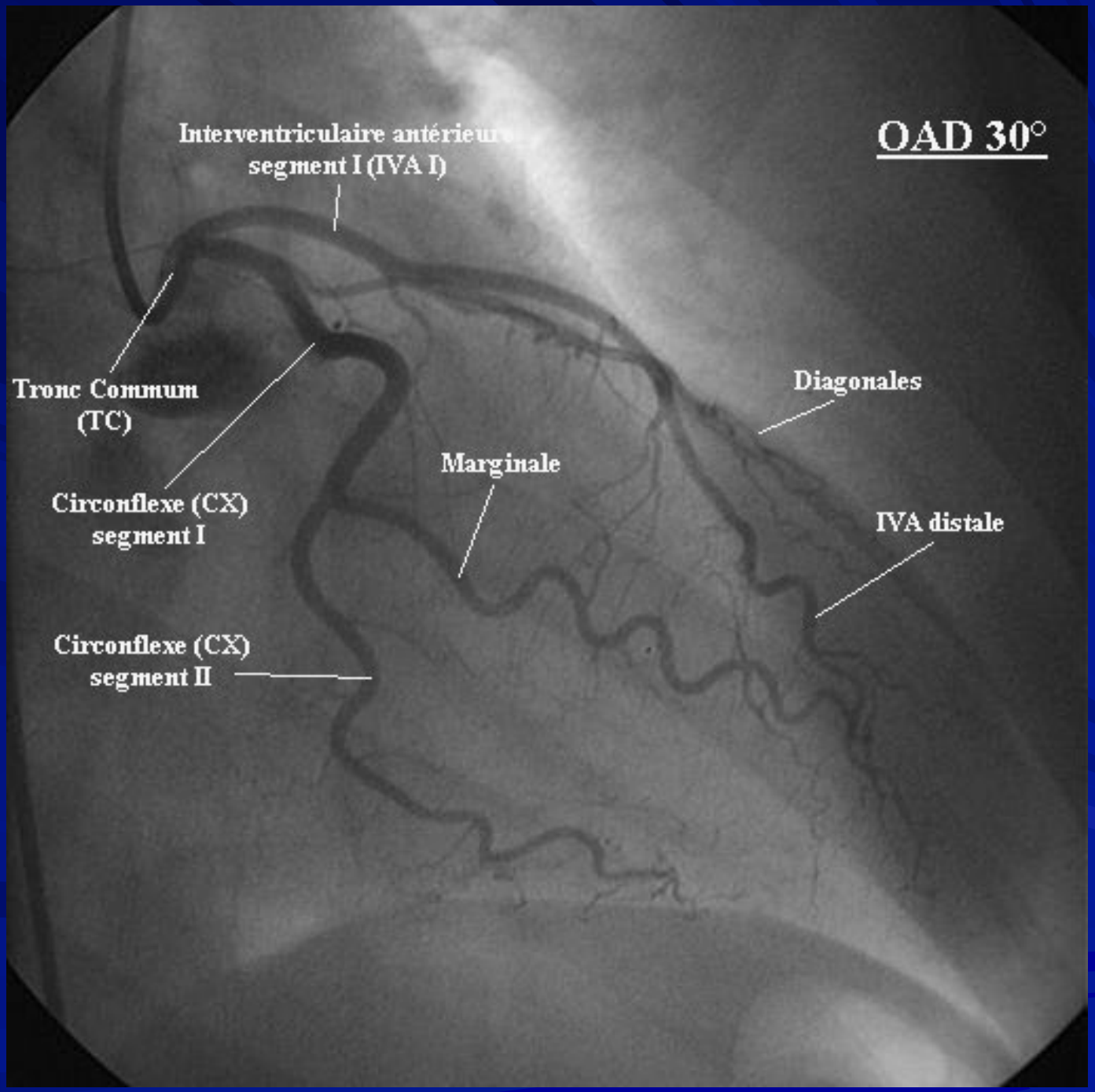
OAD 30°
Interventriculaire antérieure
segment I (IVA I)
Tronc Commun
(TC)
Circonflexe (CX)
segment I
Circonflexe (CX)
segment II
Marginale
Diagonales
IVA distale

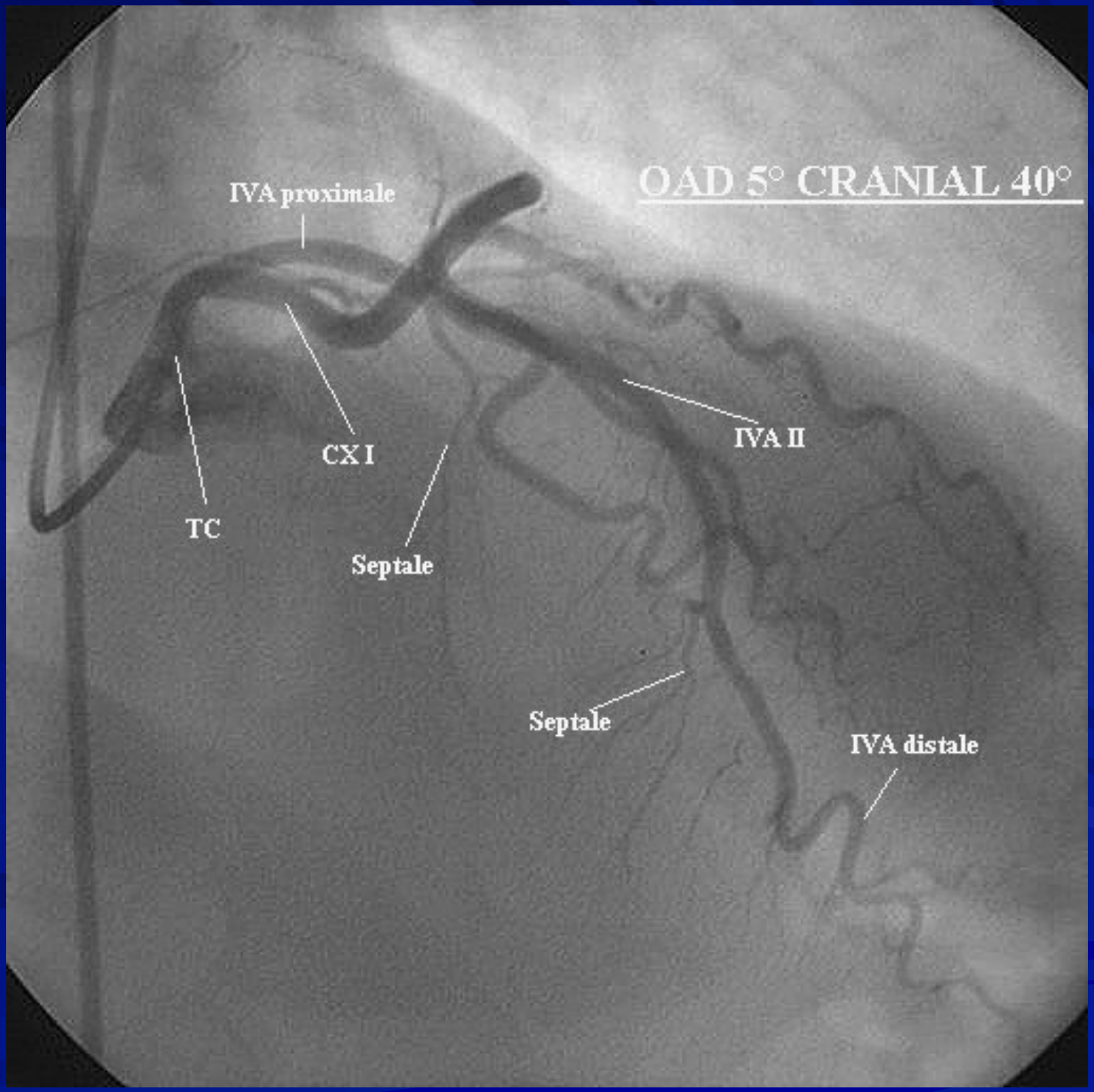
OAD 5° CRANIAL 40°
IVA proximale
CX I
TC
Septale
IVA II
Septale
IVA distale

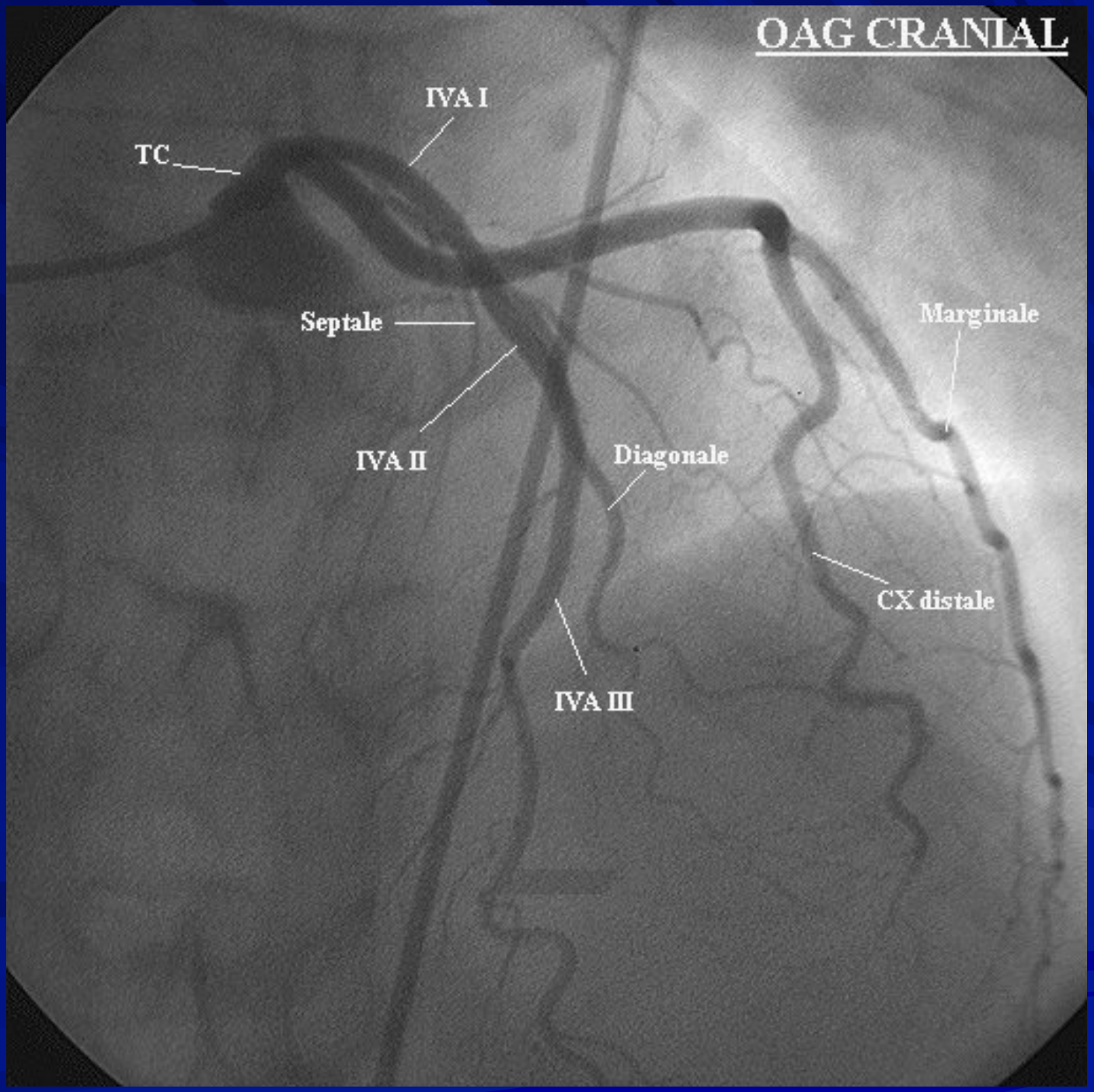
OAG CRANIAL
IVA I
TC
Septale
Marginale
IVA II
Diagonale
CX distale
IVA III

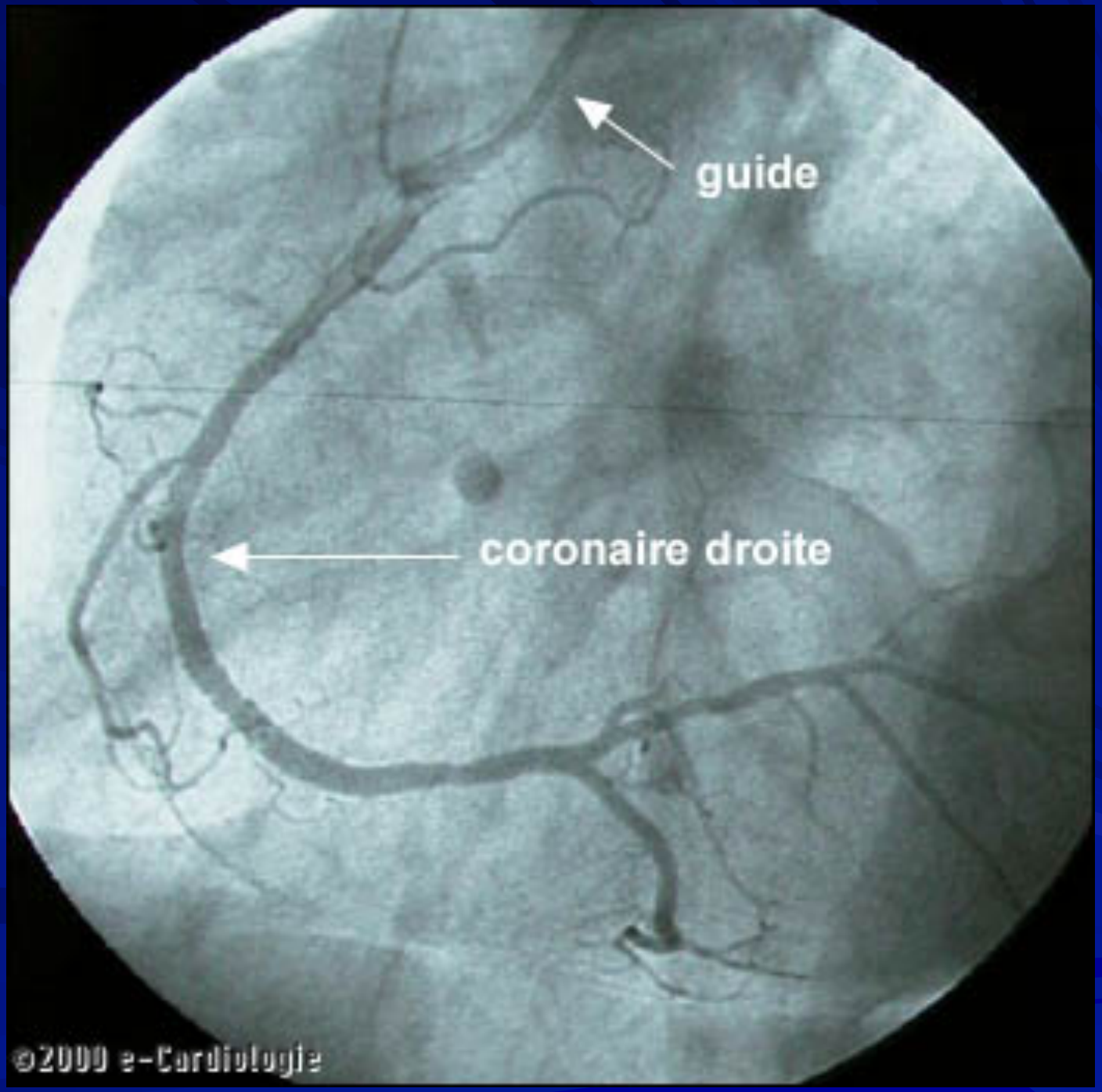
guide
coronaire droite
©2000 e-Cardiologie

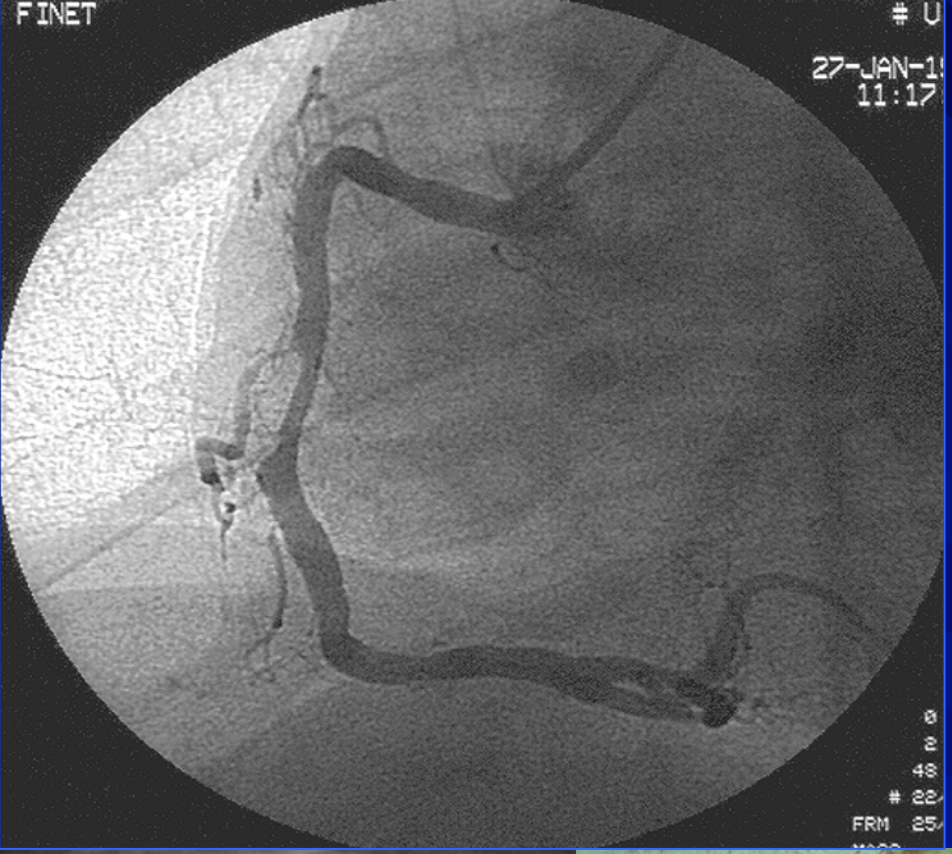
FINET
27-JAN-1
11:17
FRM

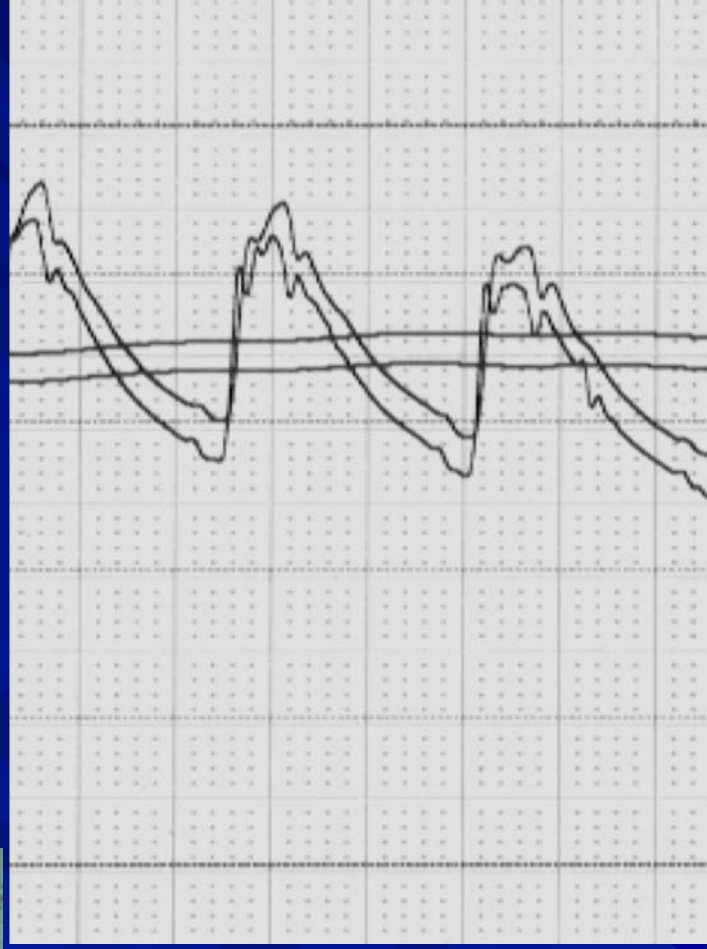

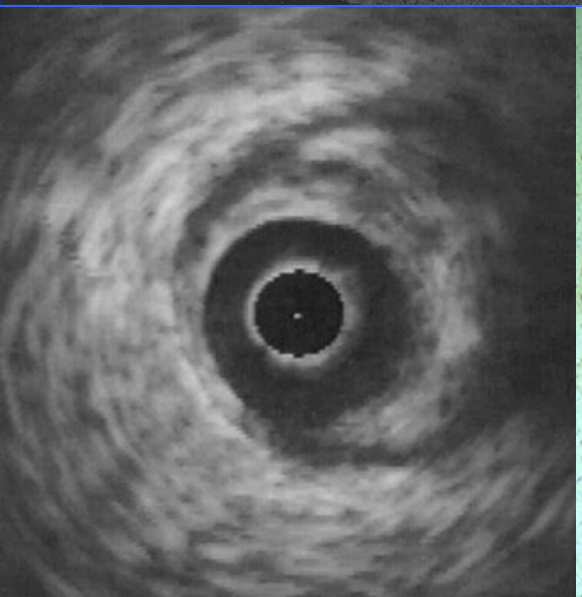

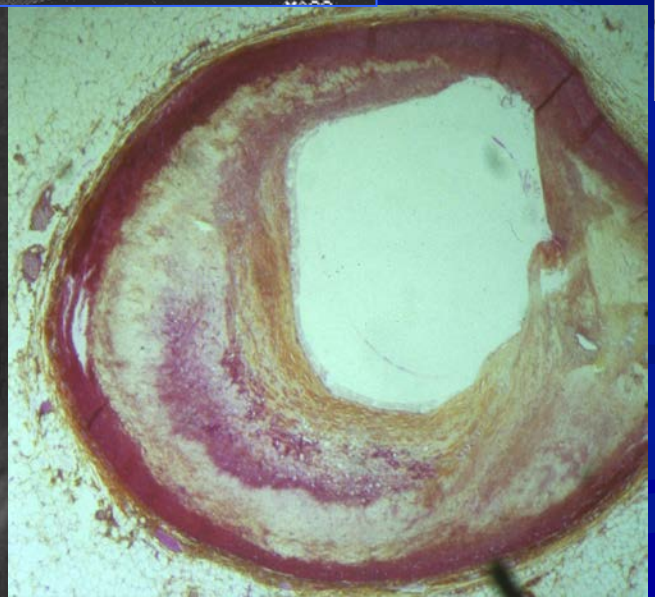

Traitement des coronaropathies

Traitement coronaropathies

- Angor d'effort
  - traitement médical
  - angioplastie
  - traitement chirurgical
- SCA avec sus-décalage ST (STEMI)
  - angioplastie primaire ou secondaire
  - thrombolyse
- SCA sans sus-décalage ST (NSTEMI)
  - Traitement médical + angioplastie
  - Traitement chirurgical

Traitement médical coronaropathies

1. Lutte contre les FRCV
2. Activité physique régulière (endurance)
3. BASIC
   - Bêta-bloquants
   - Antiagrégants : aspirine ou Plavix
   - Statine
   - IEC
   - Conseils hygiéno-diététiques
4. Trinitrine à la demande

Angioplastie coronaire

- Principes
- Déroulement
- Résultats
- Complications
- Traitement médical post-procédure
- Stents (nus, actifs)



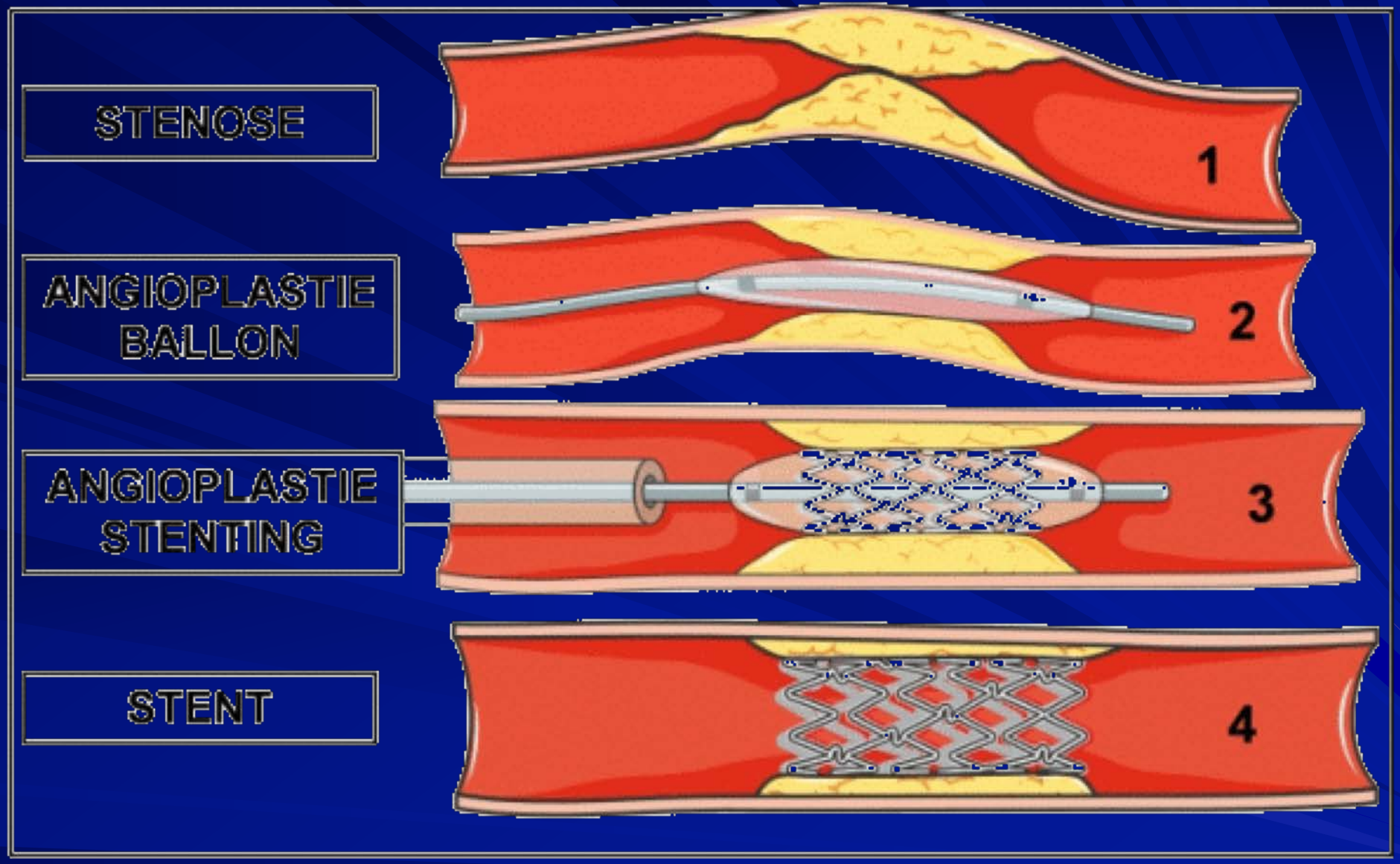

Angioplastie + stent



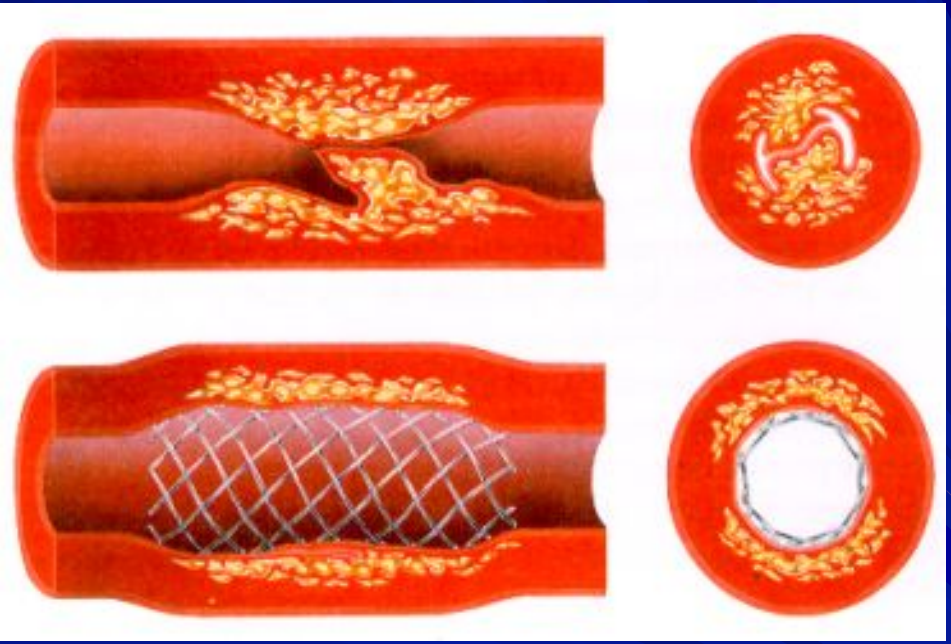

Stent

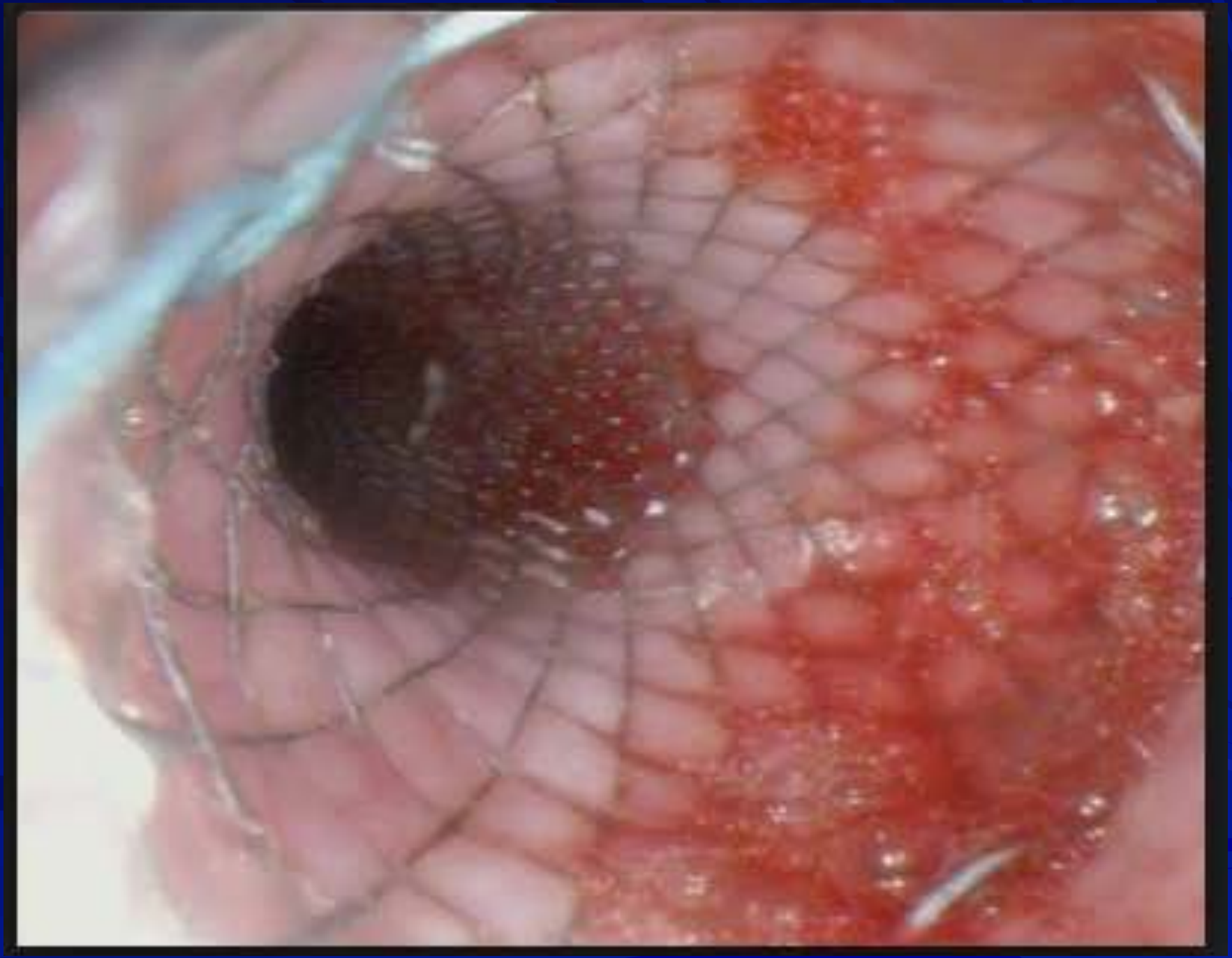

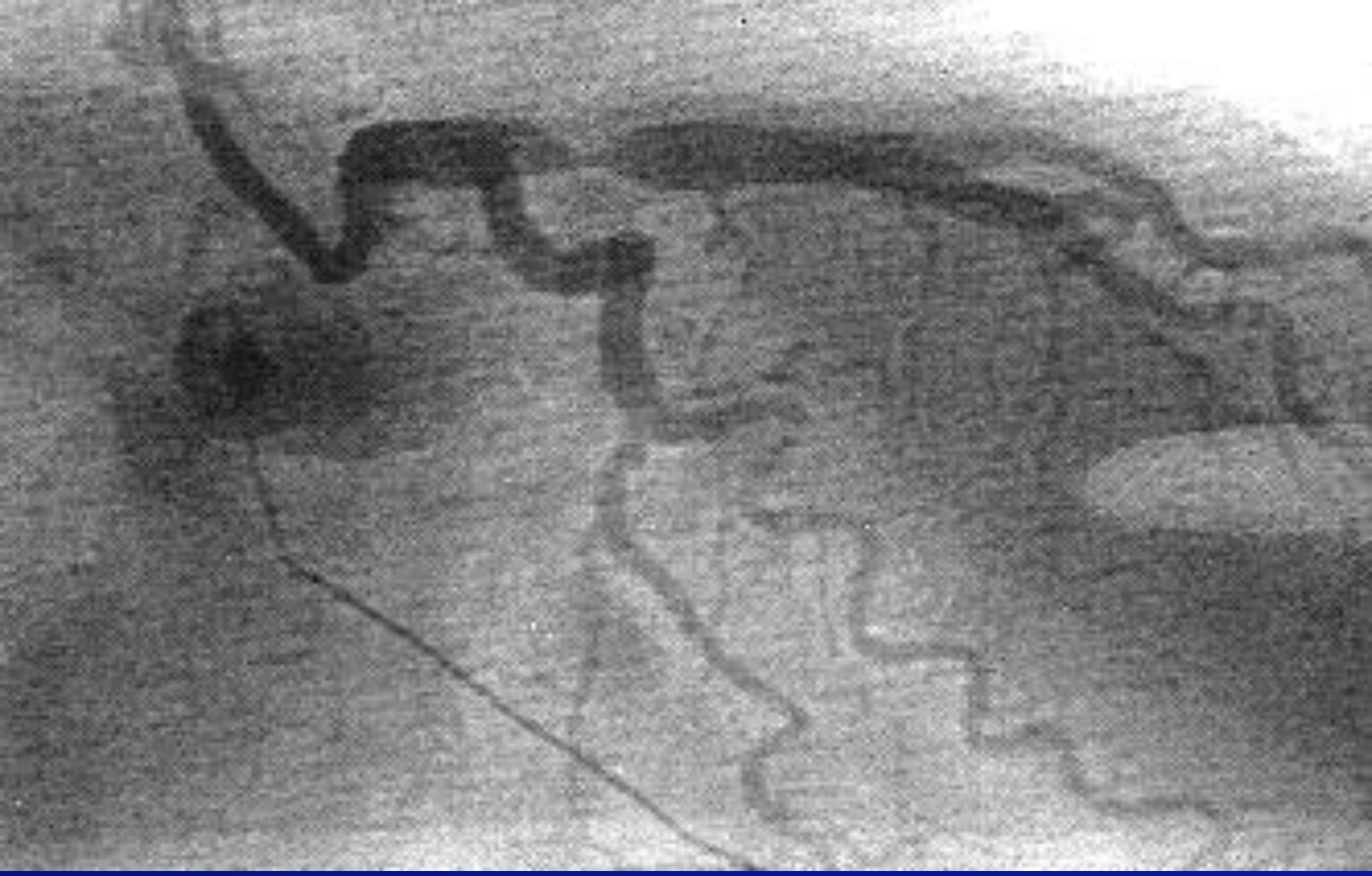

Sténose IVA proximale

L'interventriculaire antérieure initiale présente une sténose serrée, irrégulière, calcifiée pour laquelle un pontage mammaire interne avait été pratiqué. L'occlusion de ce pontage justifie une dilatation par ballonnet et pose d'une endoprothèse.

Angioplastie + stent IVA

Le résultat angiographique est bon après dilatation au ballonnet de 3 mm de diamètre et de 20 mm de long (Calypso, Bard) et positionnement d'une endoprothèse de 15 mm de long sur un ballonnet de 3,5 mm de diamètre (Crossflex, Cordis).

Les suites ont été simples.

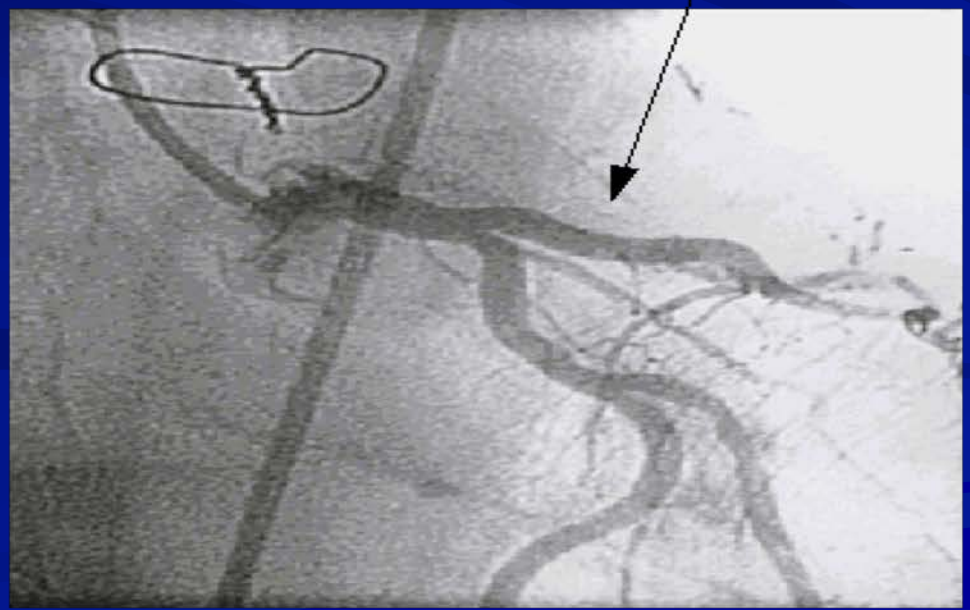

Ph.BLANC

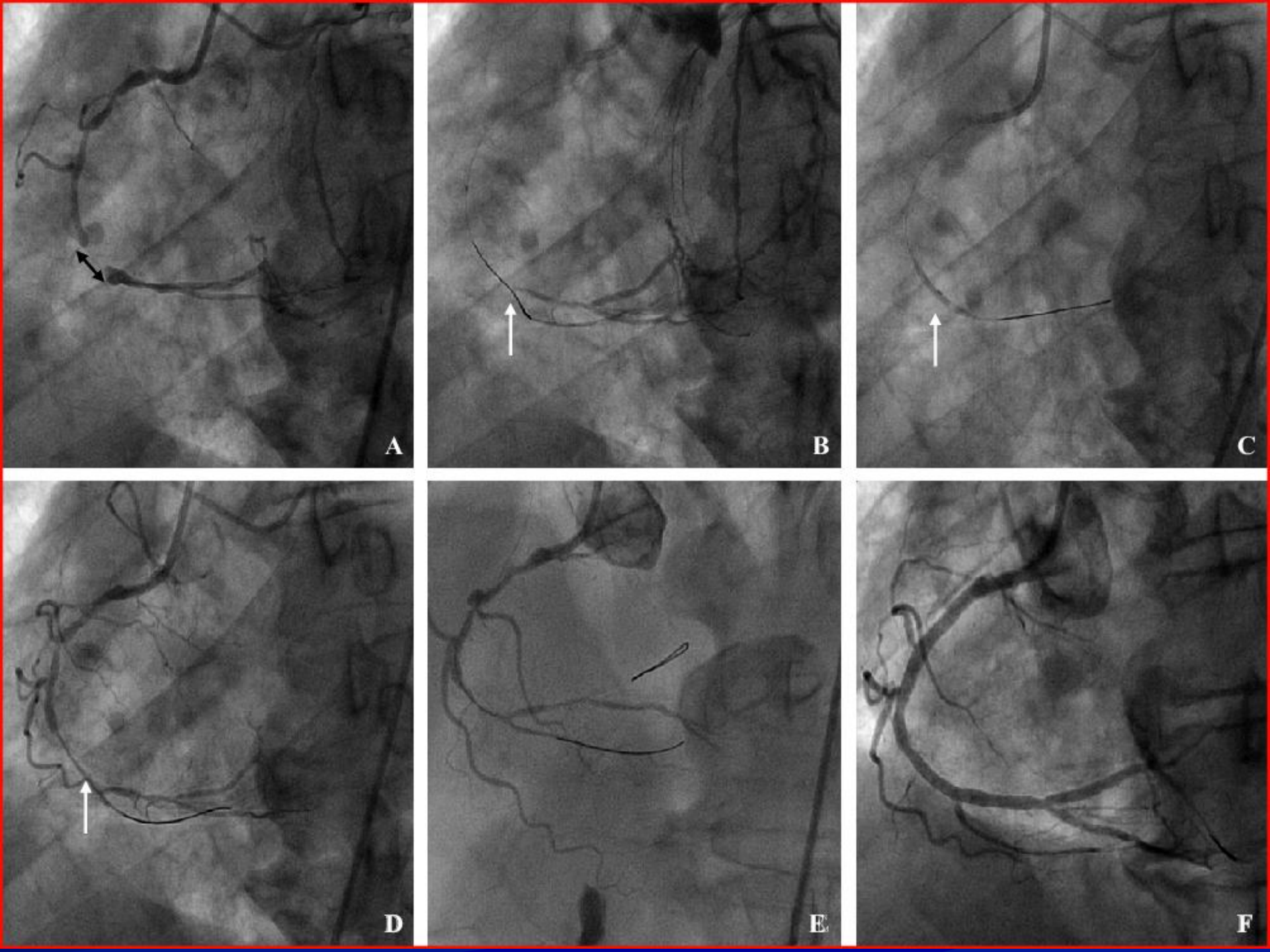
A
B
C
D
E
F

Occlusion de l'interventriculaire antérieure près de son origine

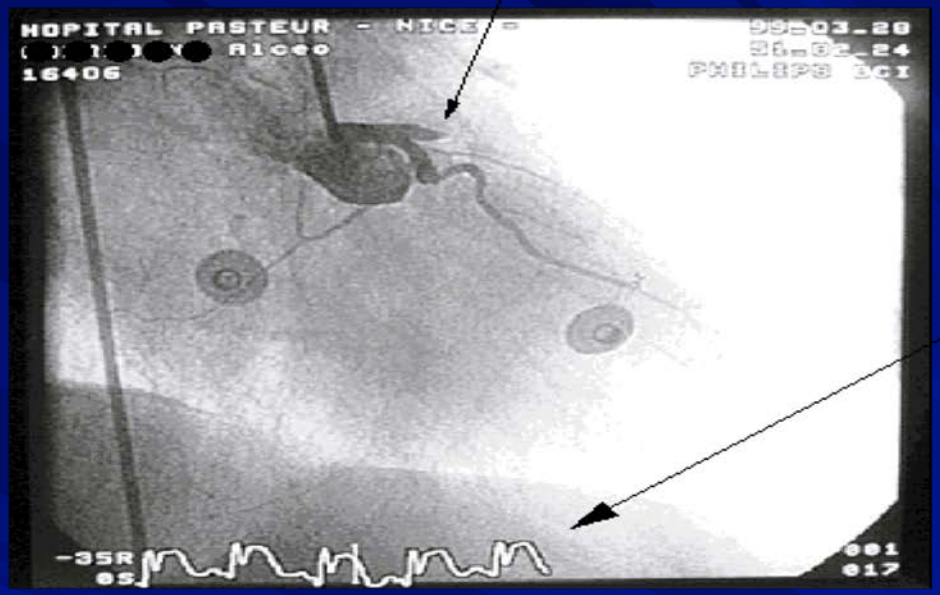

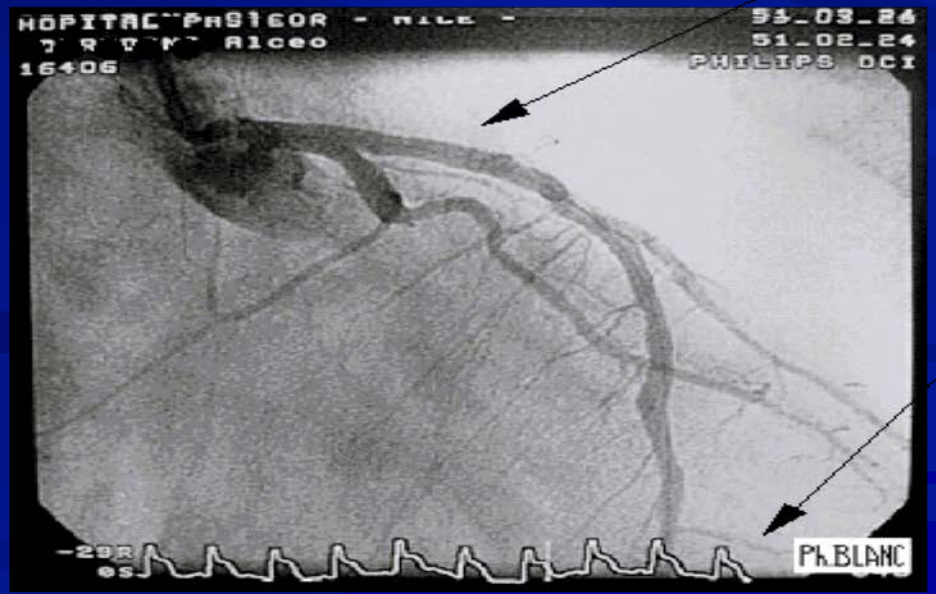

Occlusion IVA traitée par angioplastie + stent

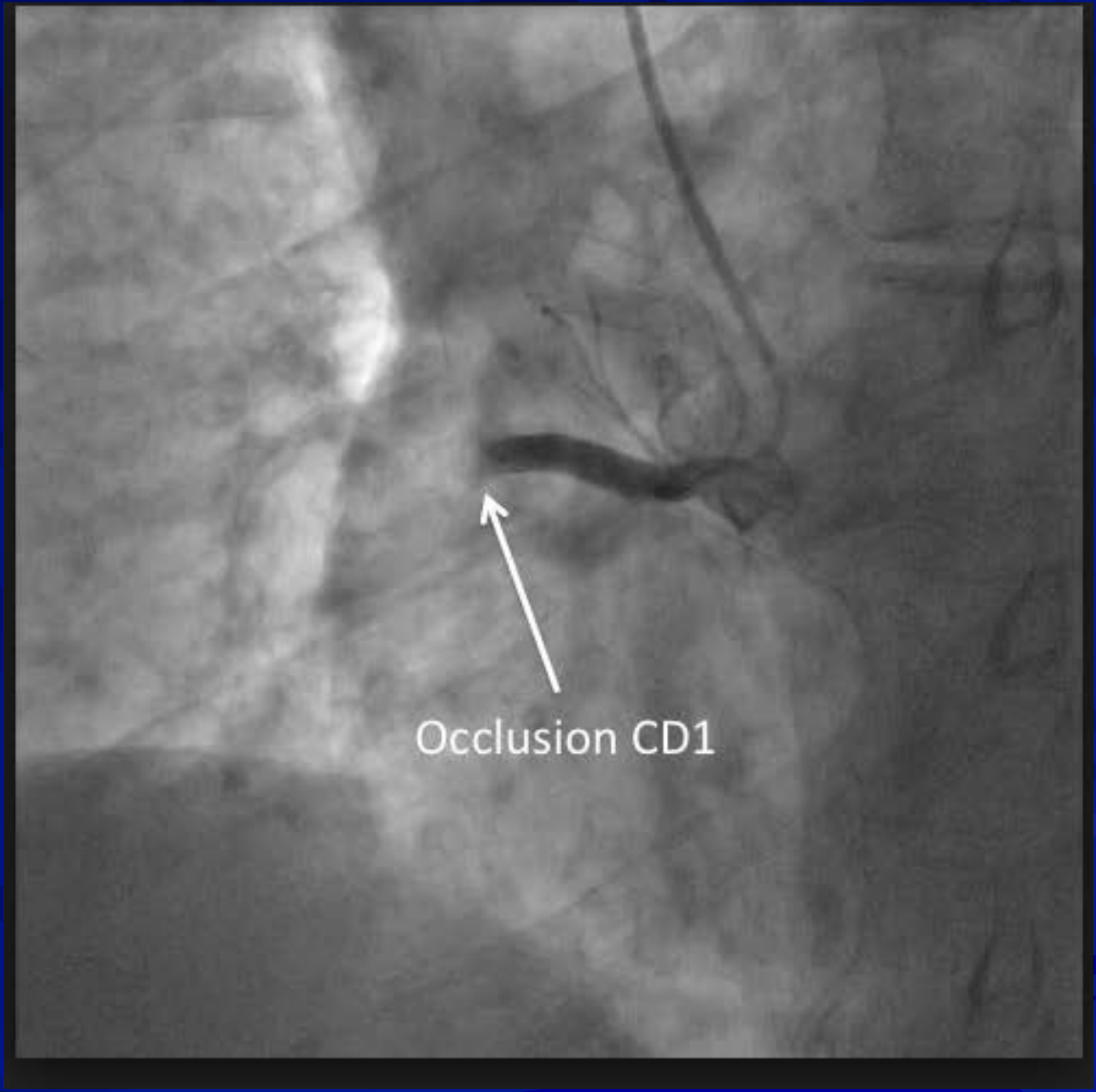
Occlusion CD1

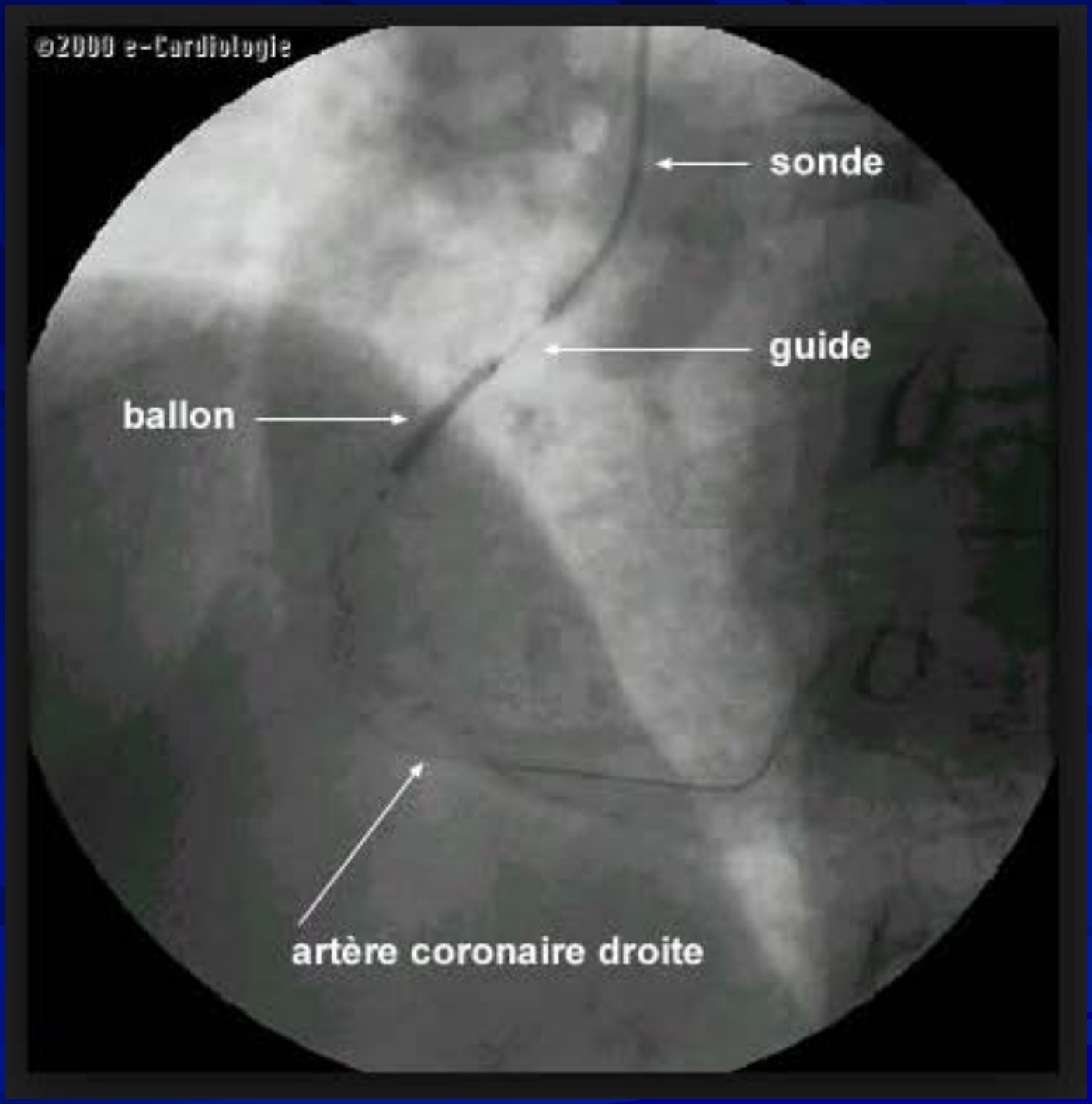
©2000 e-Cardiologie
sonde
guide
ballon
artère coronaire droite

Coronaire droite

2 types de stents

	Stents nus	Stents actifs
Avantages	- Bon profil - Coût (264 €) - Tt AAP 1 mois	- Faible resténose (7%)
Inconvénients	- Resténose (14%)	- Profils moins bons - Coût (728 €) - Tt AAP 6-12 mois

Traitement chirurgical des coronaropathies

Types de pontages

- pontages artériels pédiculés (*perméabilité 10 ans*)
  - mammaire interne G (*88-95%*)
  - mammaire interne D (*65-90%*)
  - en Y: MID sur MIG
- pontages artériels non pédiculés
  - radiale (*63-83%*)
- pontages veineux (*32-71%*)
- pontages *sous* ou *sans* CEC (cœur battant)

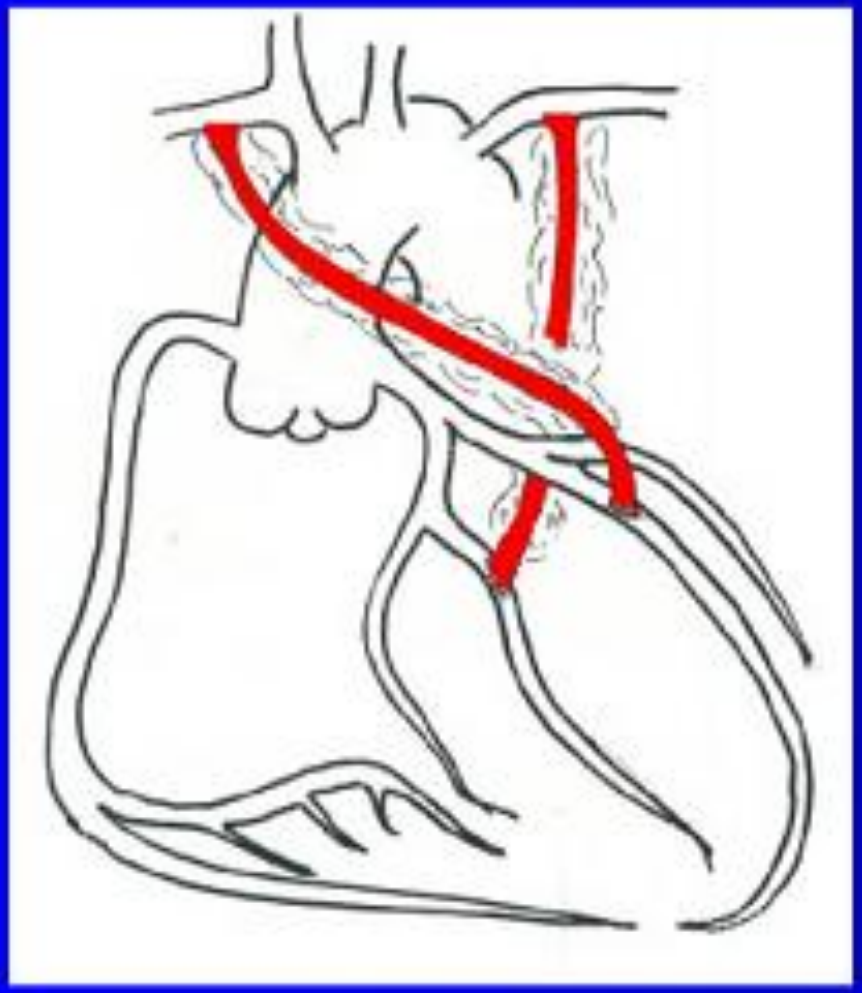

Pédiculées

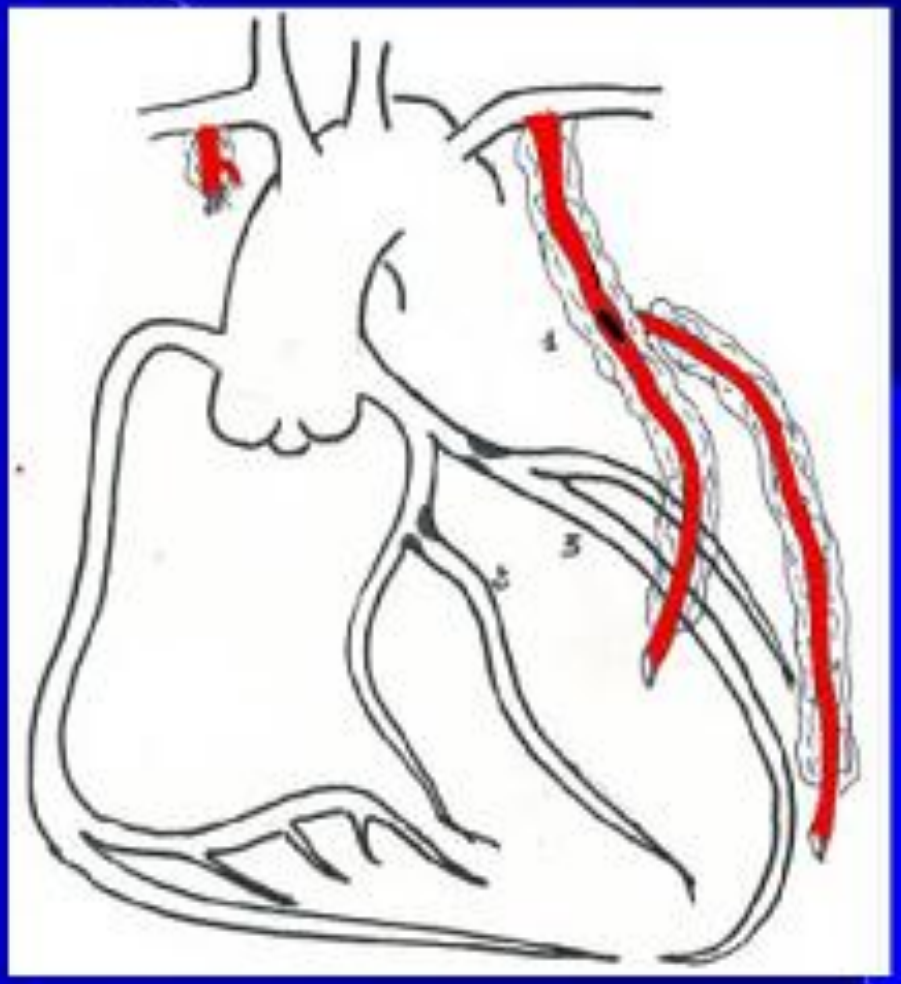

Montage en « Y »

Pontage mammaire interne

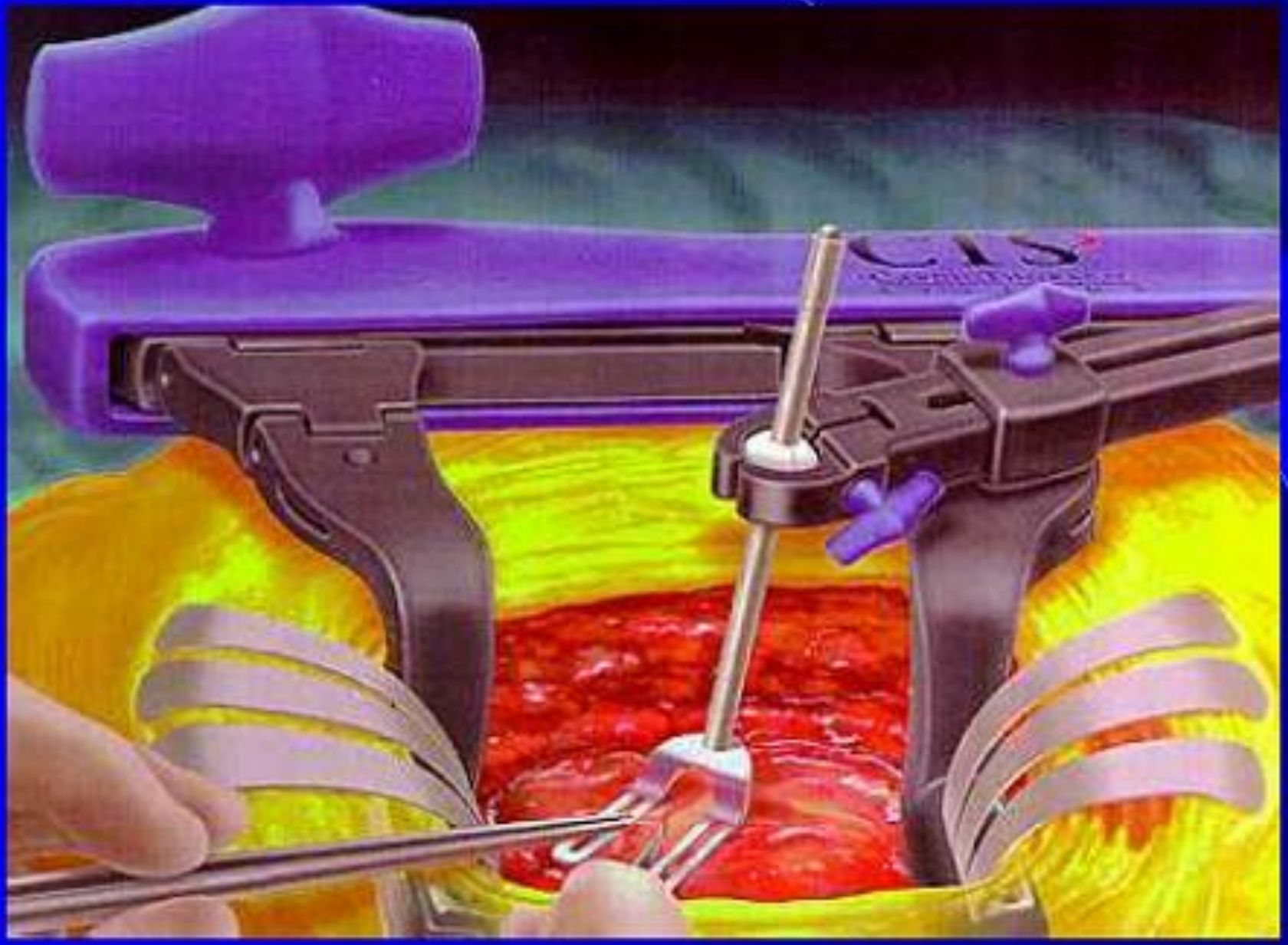

Stabilisateur pour pontage à cœur battant

Sternotomie

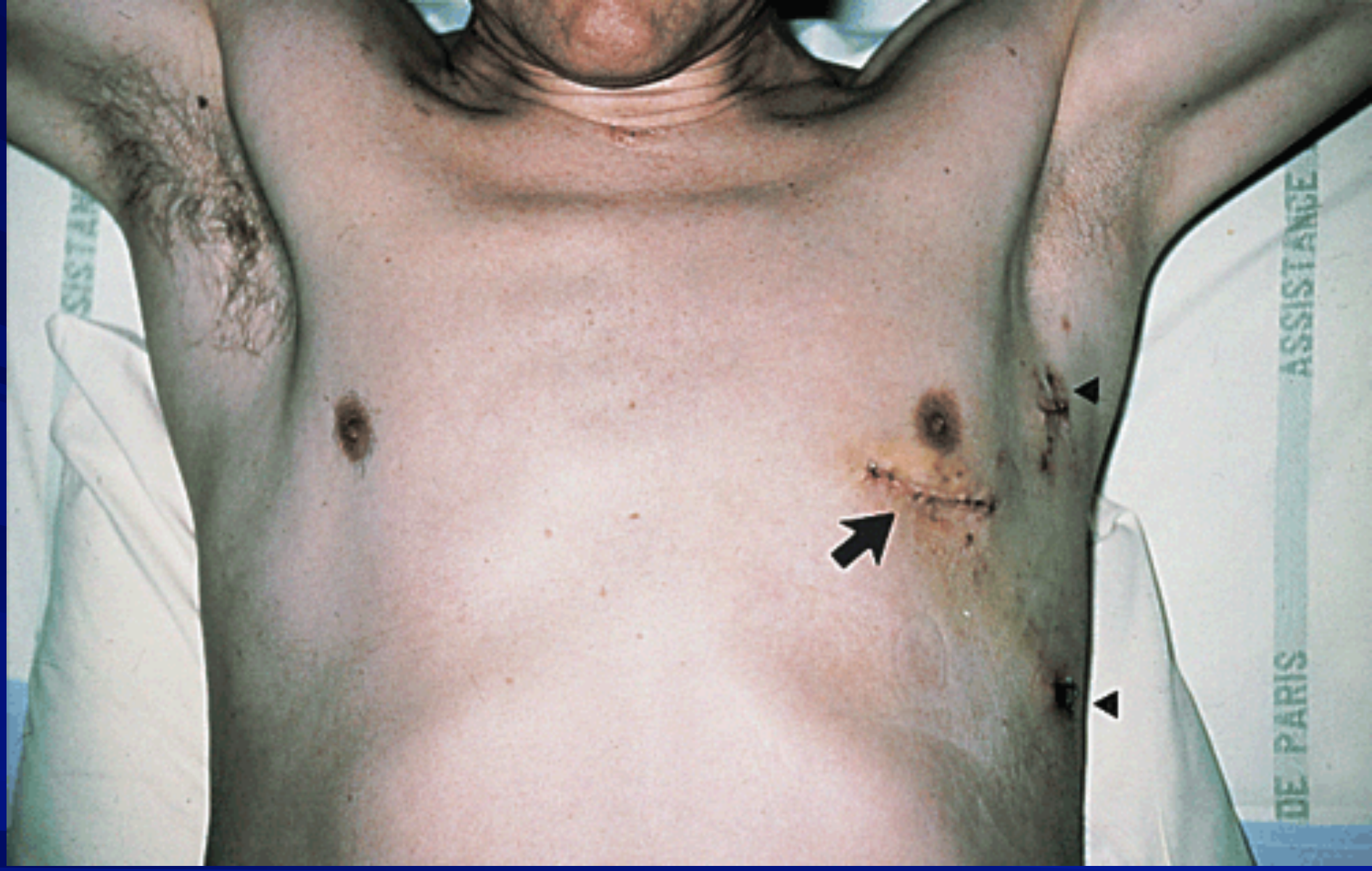

Mini-thoracotomie G

Pontage coronaire mammaire interne

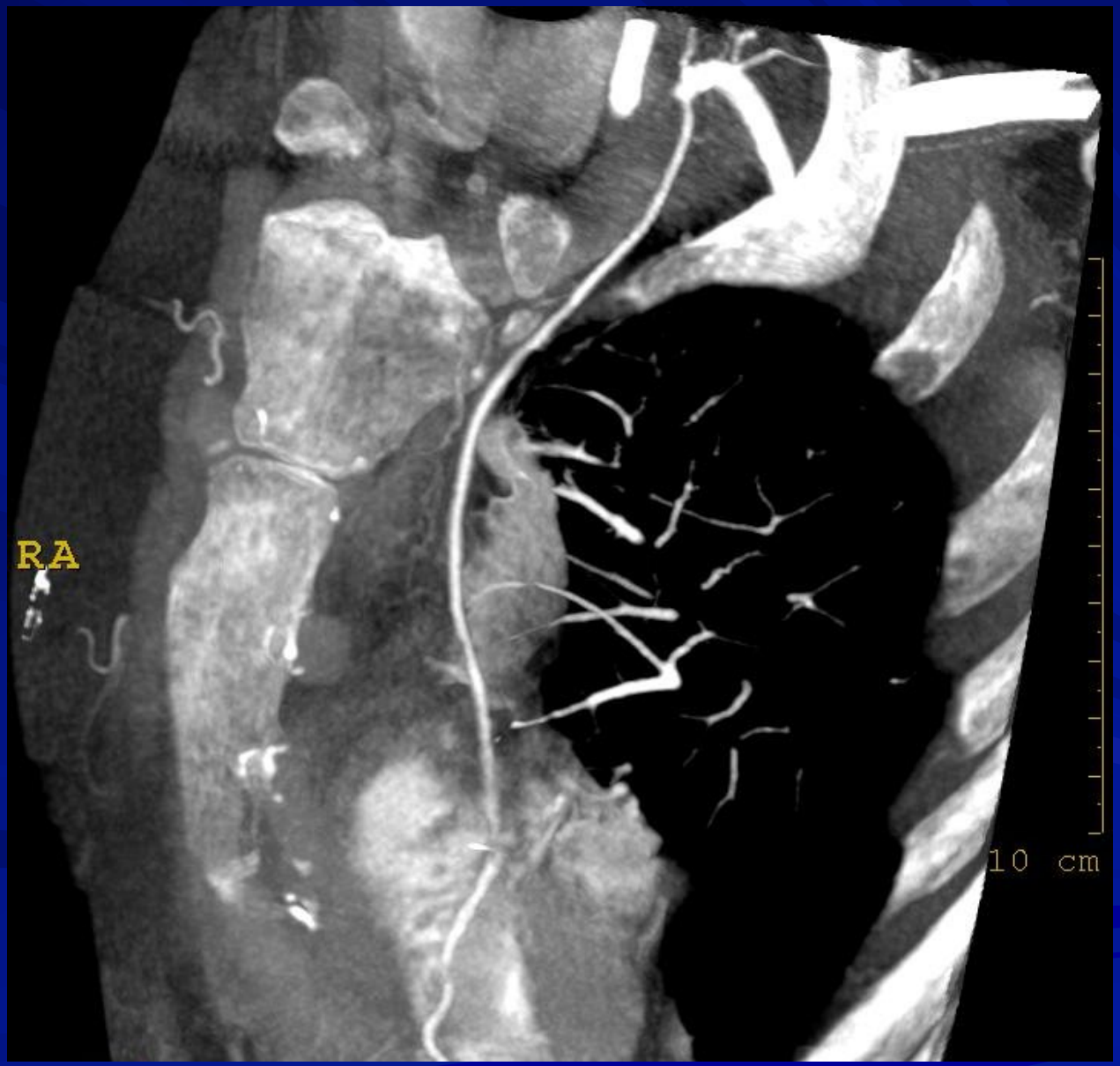

Pontage coronaire mammaire interne

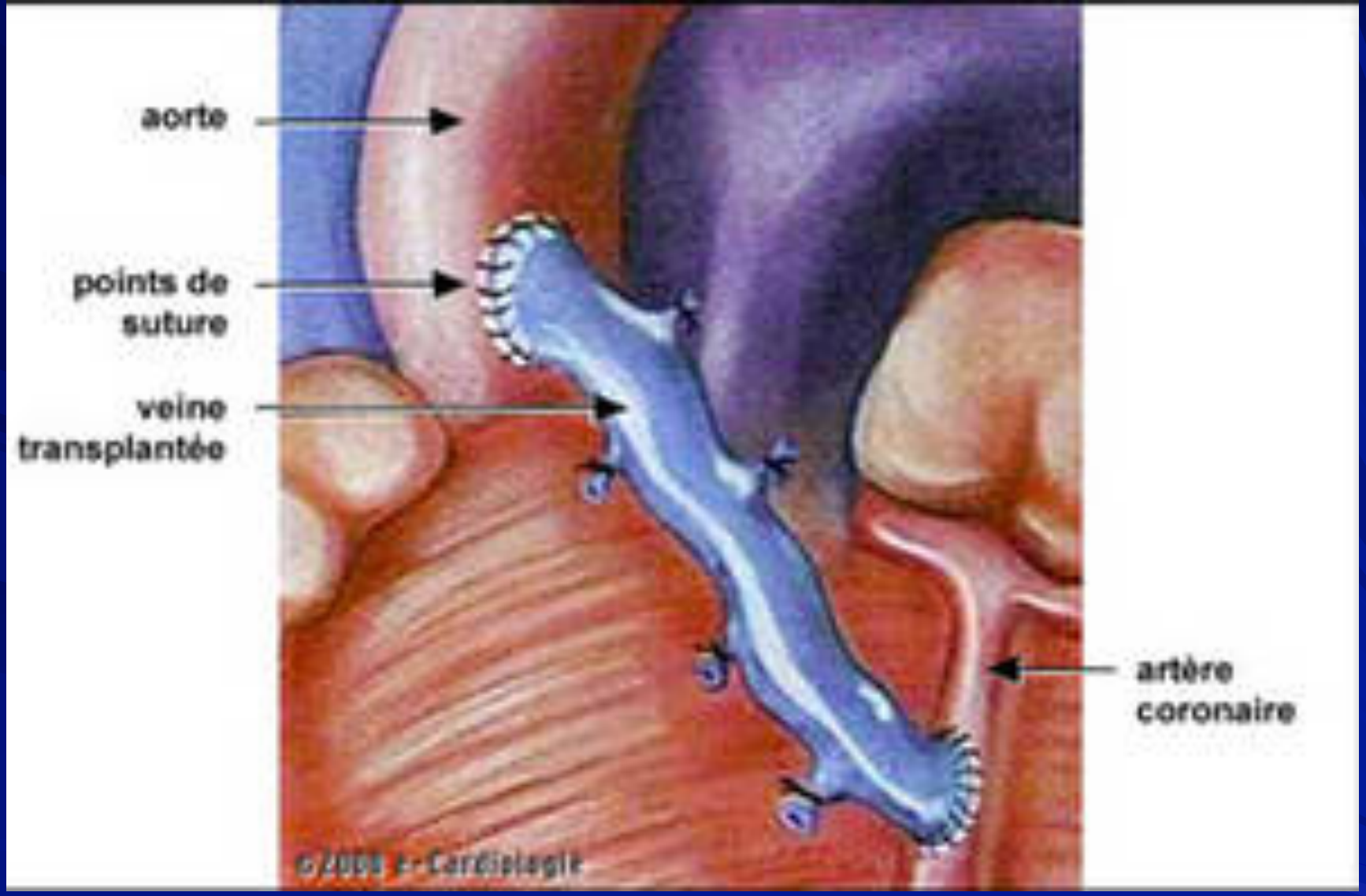

Pontage veineux aorto-coronarien

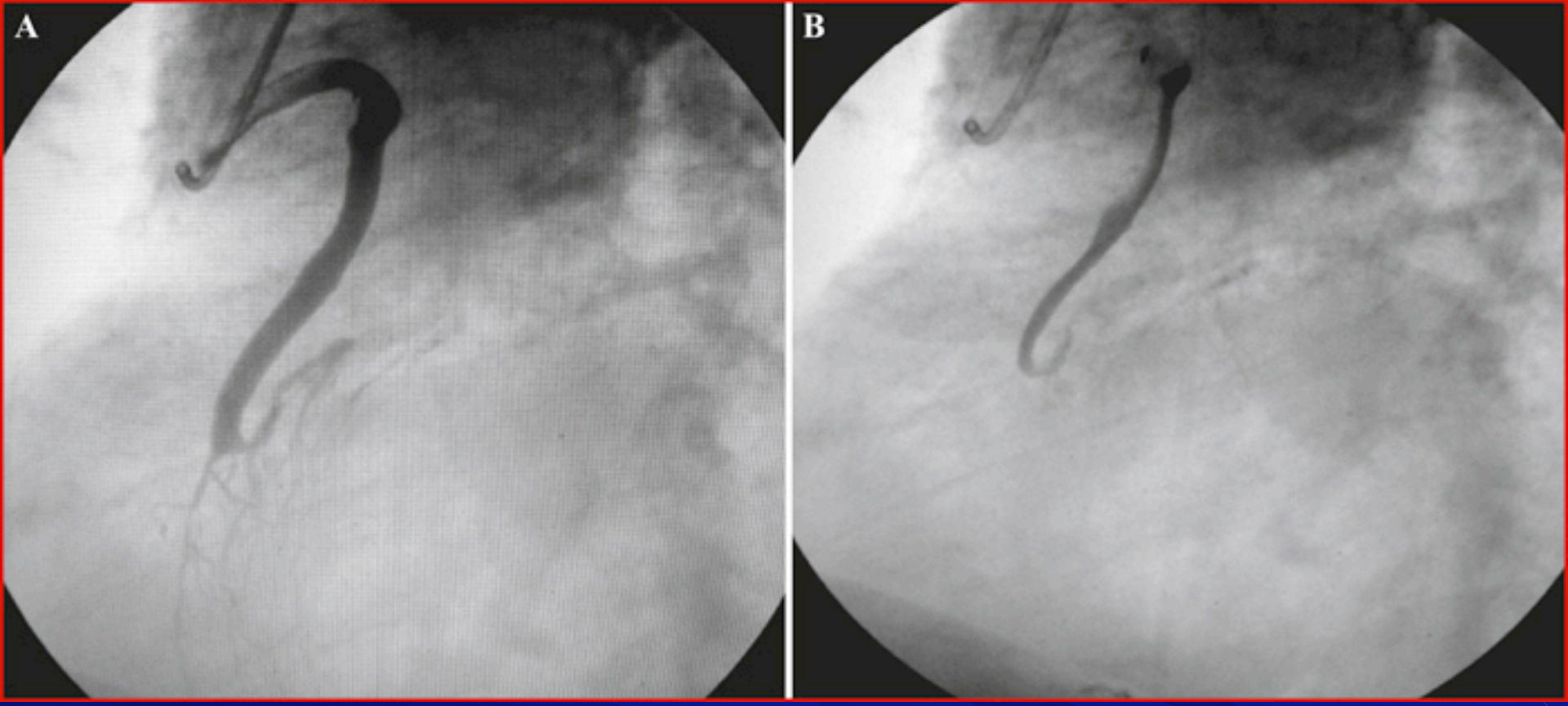

Pontage veineux IVA

Pontage coronaire veineux

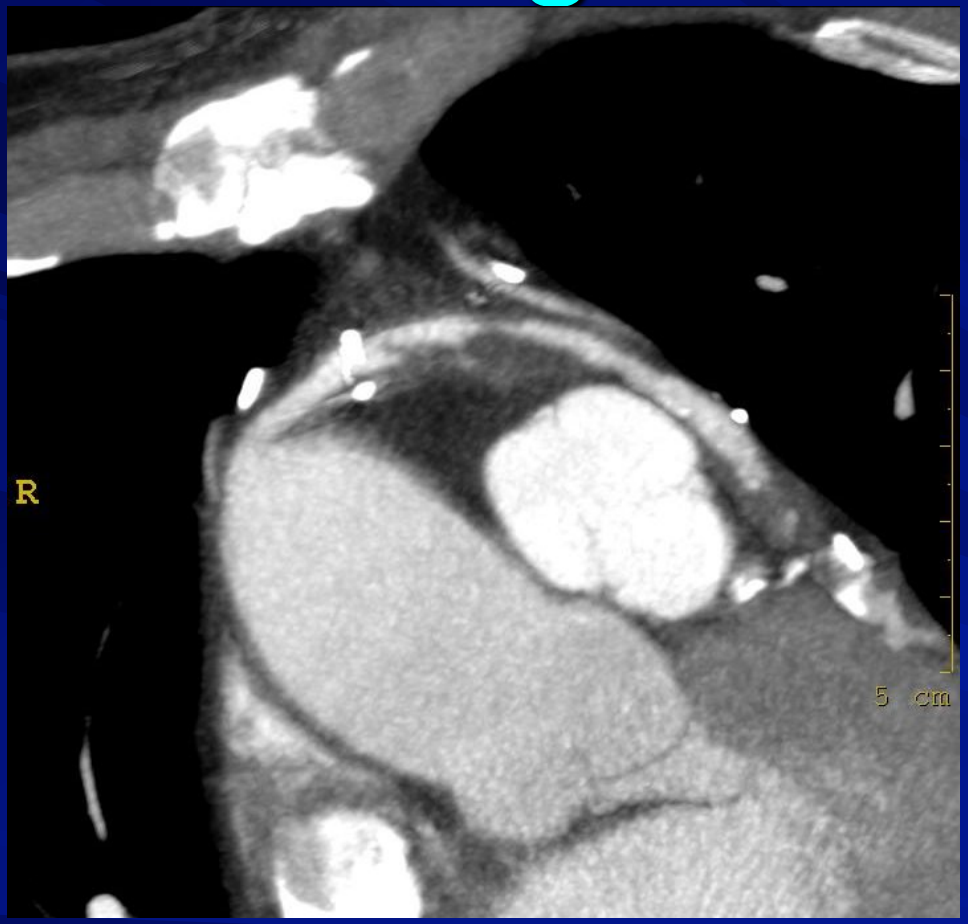

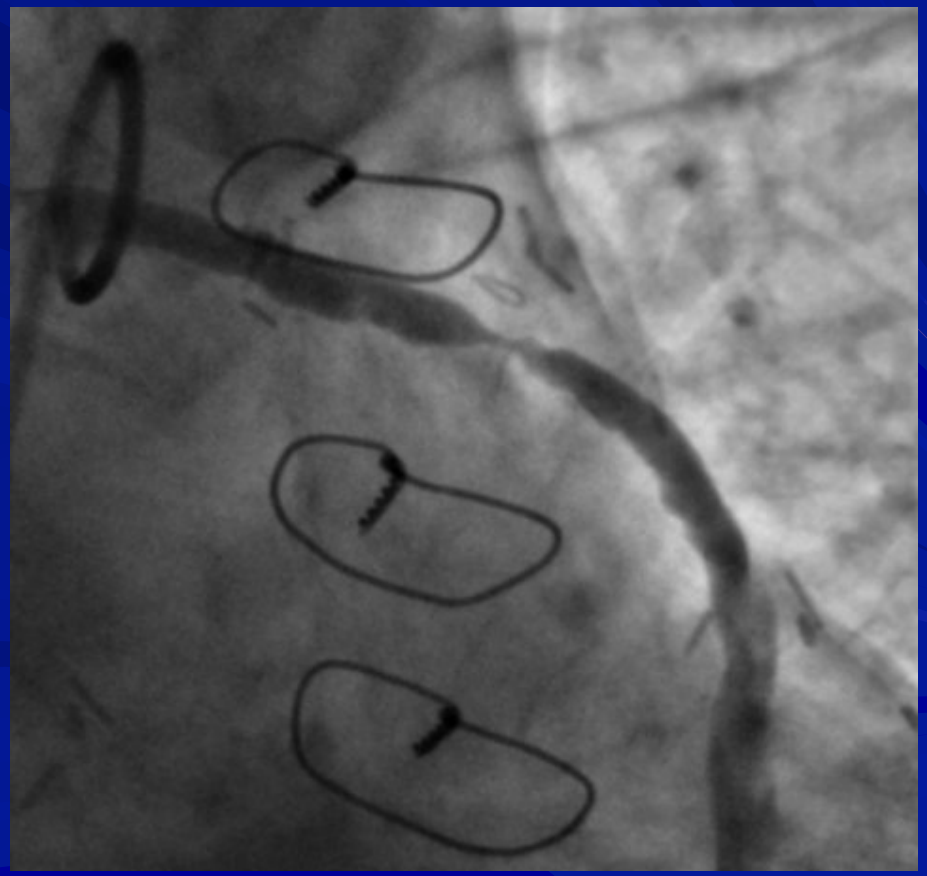

Choix de la revascularisation (1)

Angioplastie ou chirurgie fonction de

- Nombre d'artères / sténoses
- Accessibilité de chaque lésion
- Taux de resténose (pour le patient)
- Lit d'aval (pour le pontage)
- FEVG
- Occlusions ? Calcifications ?
- Choix du patient
- Combinée: chirurgie + angioplastie

Choix de la revascularisation (2)

En faveur de la chirurgie

- Atteinte multitronculaire
- Nombre de sténoses élevé
- Diffusion des lésions
- Accessibilité sténoses difficile
- FEVG altérée
- Diabète

Scanner coronaire

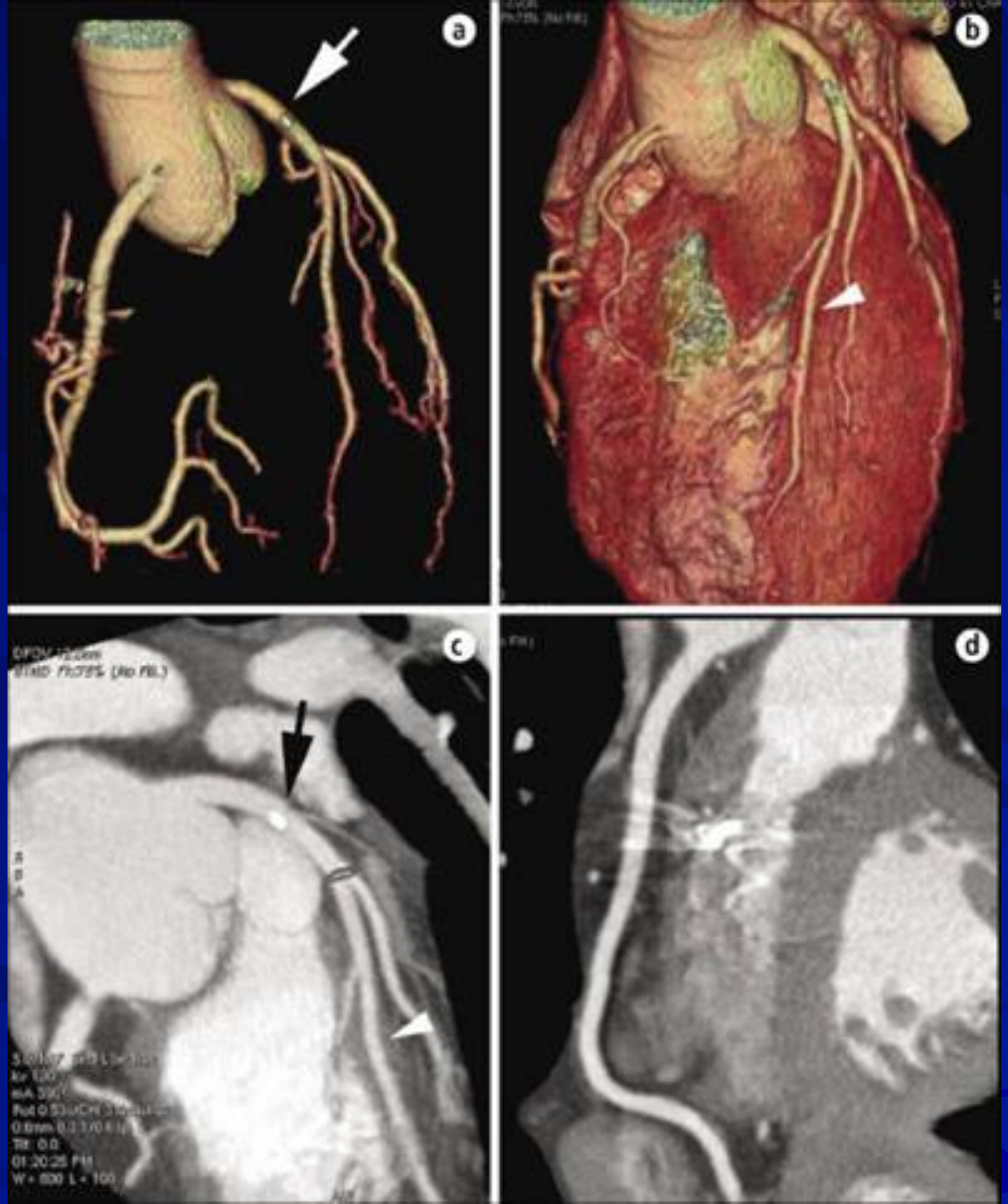
a
b
c
d

Coronaire gauche

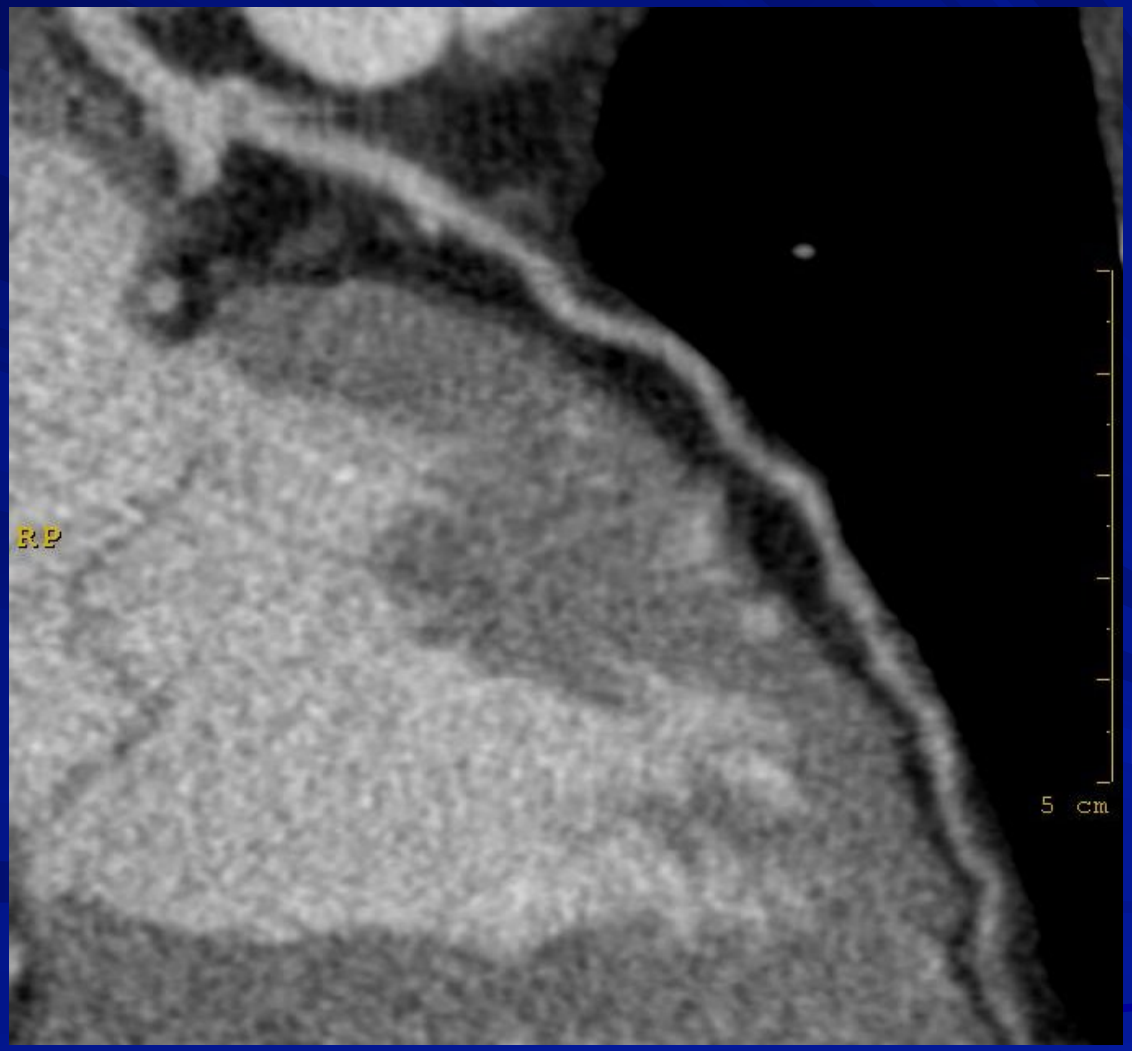

Coroscanner : Représentation 3D

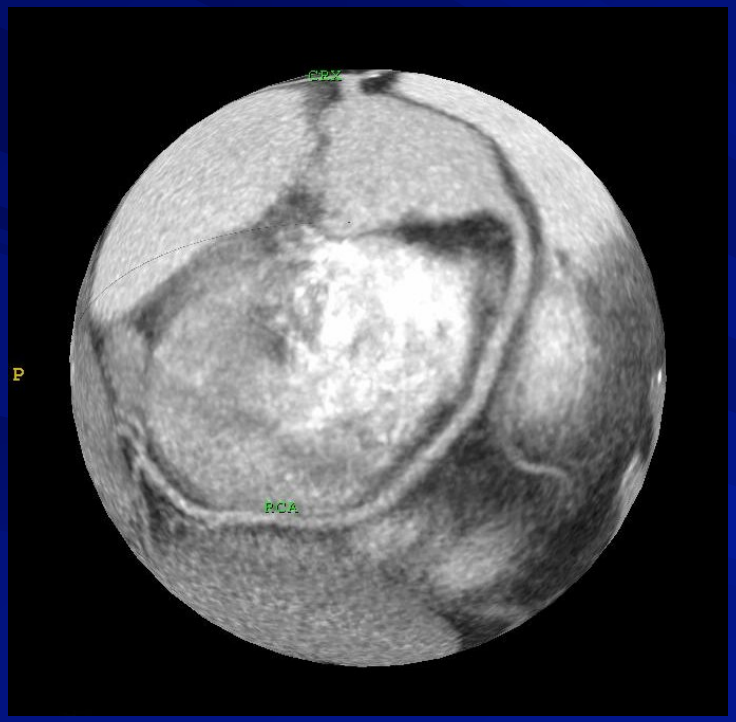

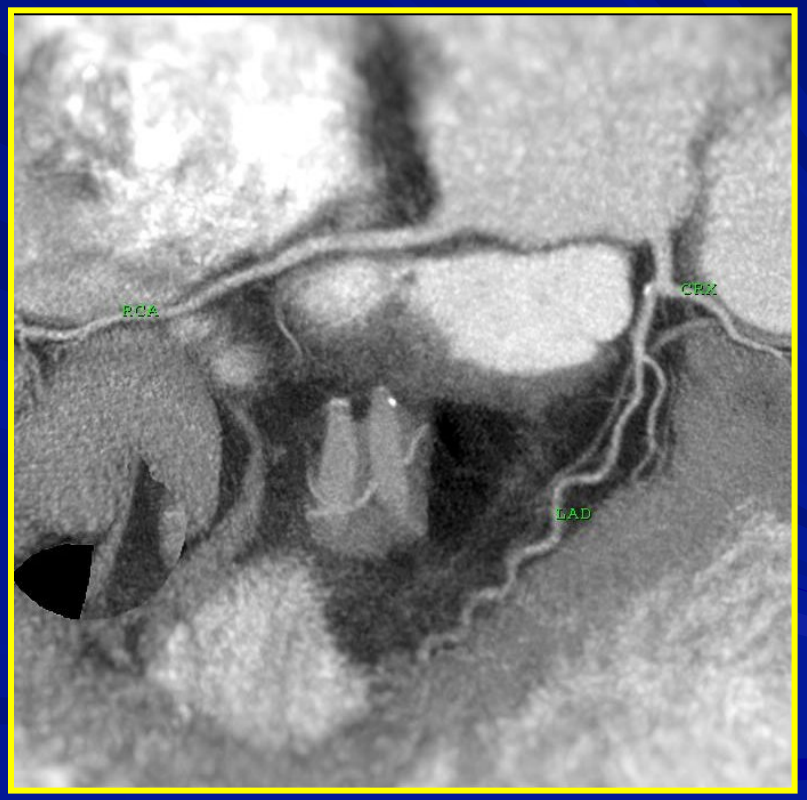

Coroscanner : Représentation 3D

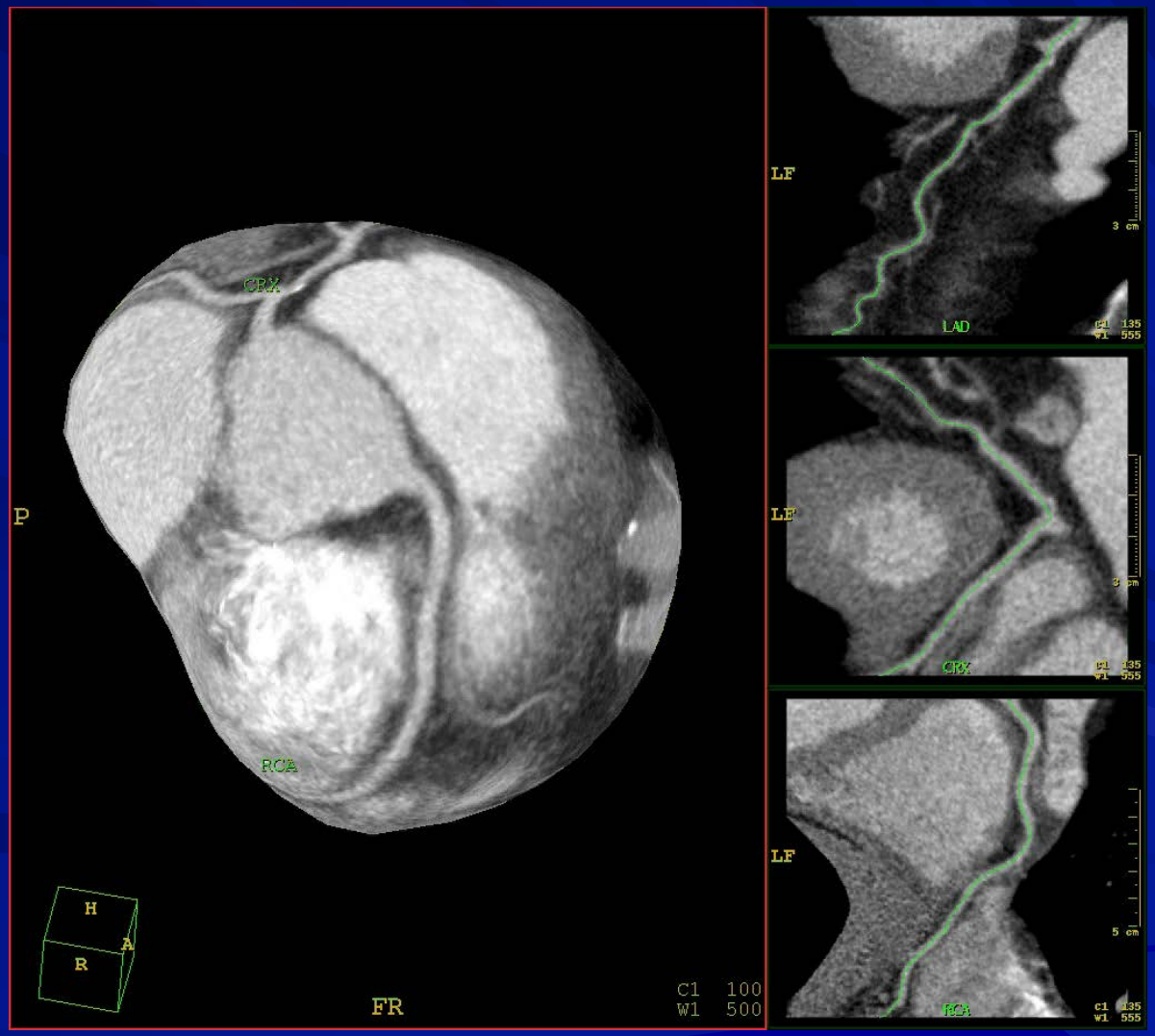

Coroscanner

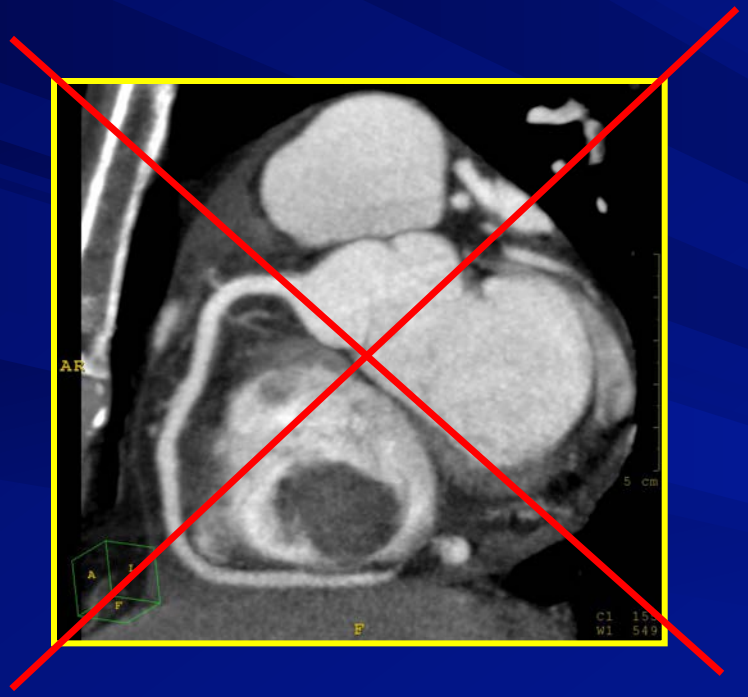

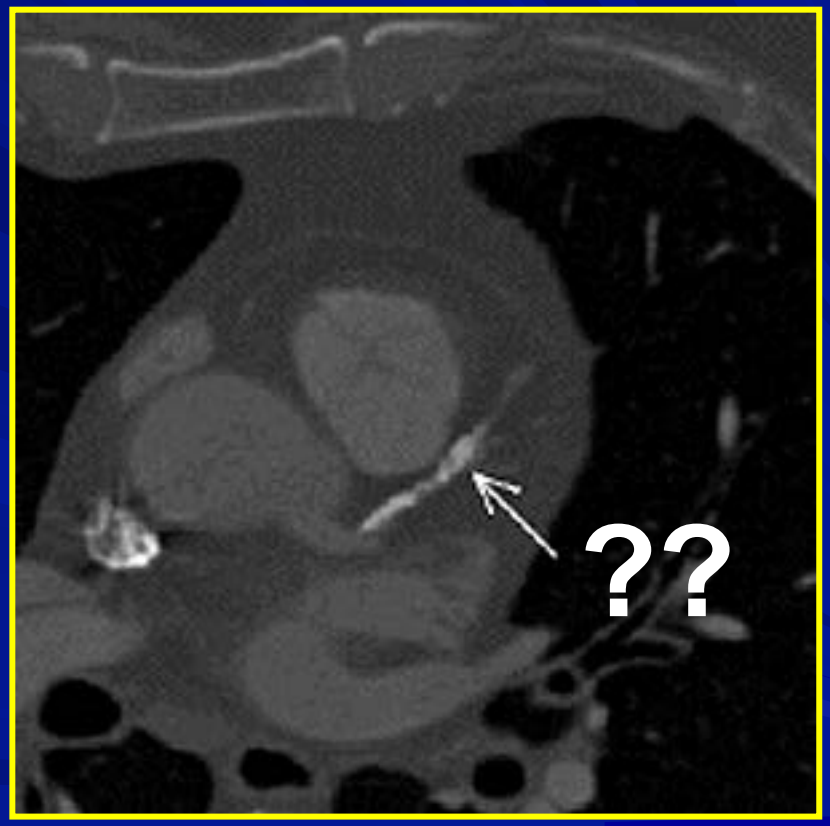

« Real Life »

Limites de l'interprétation …

Limitations coroscanner

- Limitations habituelles du scanner
- Tachycardie, arythmie
- Stents
- Calcifications importantes
- ***Excellente valeur prédictive <0***
- ***Médiocre valeur prédictive >0***

Conclusions

- Epidémiologie
- Clinique
- Traitement des FRCV
- Traitement médical
- Angioplastie
- Traitement chirurgical
- Suivi et surveillance

Défibrillateur automatique implantable (DAI)

- Le Défibrillateur Automatique Implantable (DAI) permet de détecter et de traiter les troubles du rythme ventriculaire.
- Le DAI offre également toutes les possibilités de stimulation cardiaque simple chambre, double chambre ou triple chambre.
- Compatibilité IRM : selon les appareils et selon les conditions d'examen.
- Suivi par télécardiologie possible.

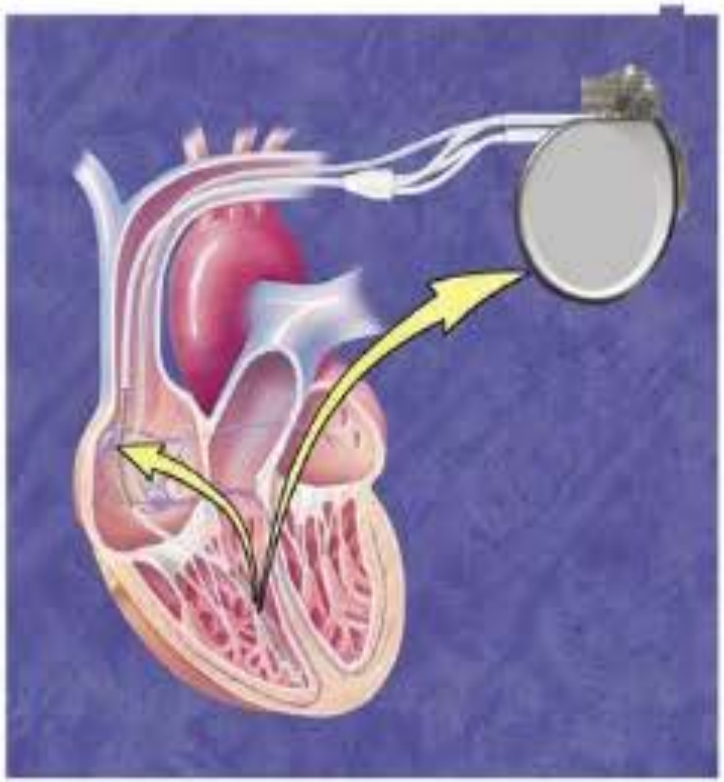

1800-2000 euros

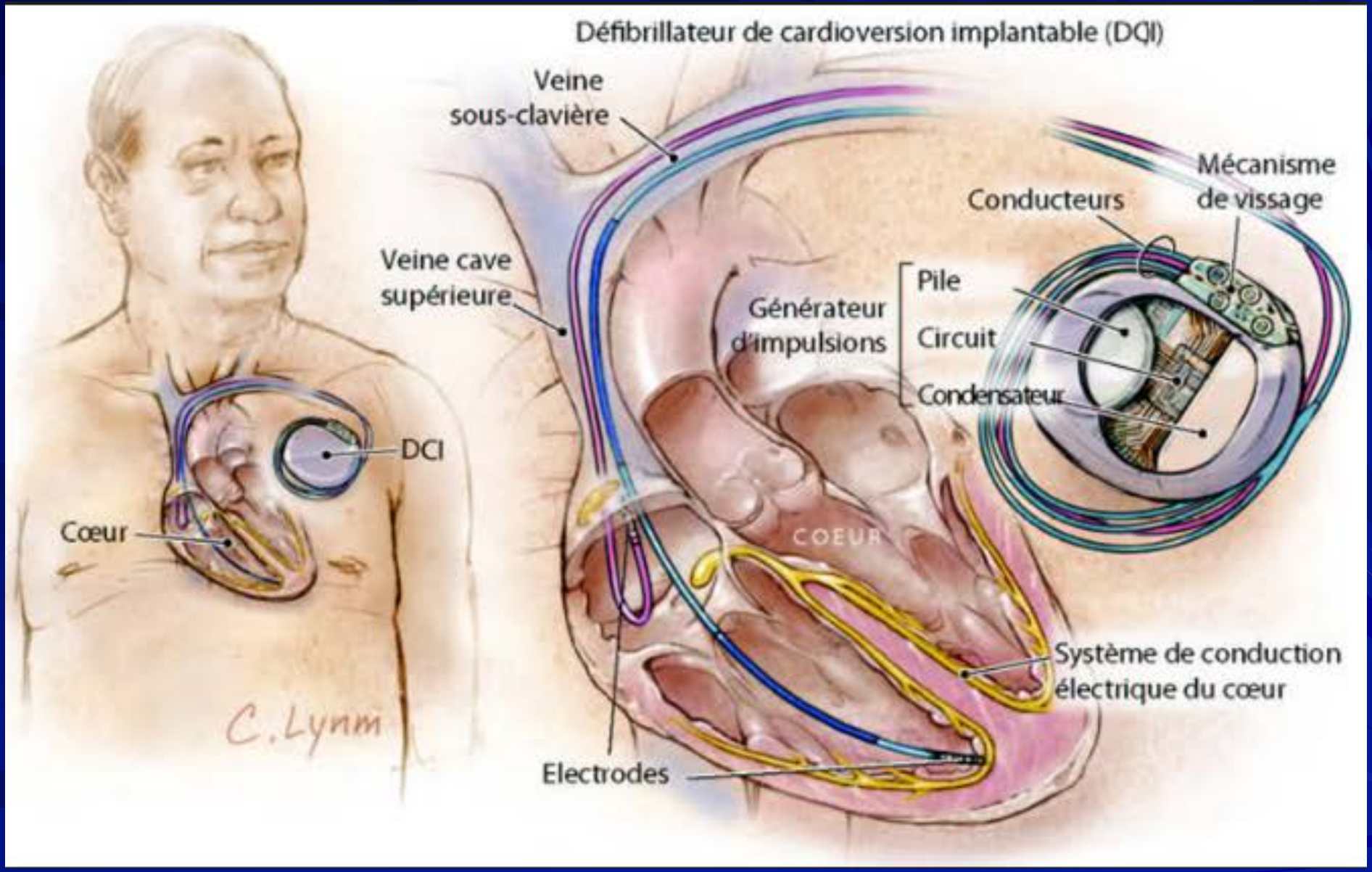
Défibrillateur de cardioversion implantable (DCI)
Veine sous-clavière
Mécanisme de vissage
Conducteurs
Veine cave supérieure
Générateur d'impulsions
Pile
Circuit
Condensateur
DCI
Cœur
COEUR
Système de conduction électrique du cœur
Electrodes
C.Lynm

left

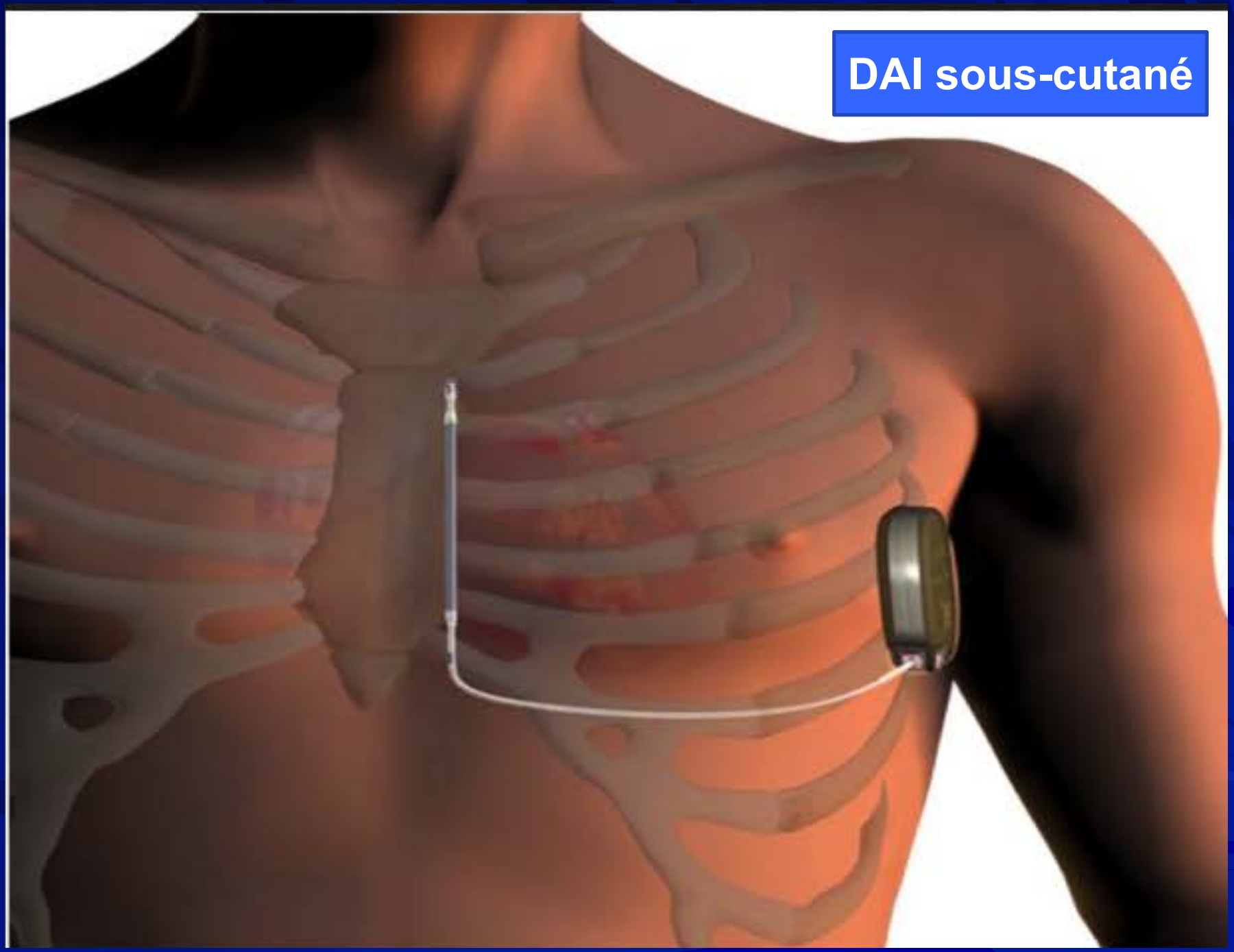
DAI sous-cutané

Indications du DAI

Indications de classe I	Classe	Preuve
Mort subite cardiaque par FV ou TV sans cause aiguë ou réversible.	I	A
TV soutenue spontanée symptomatique sur cardiopathie (FE altérée).	I	B
TV soutenue spontanée, mal tolérée, en l'absence de cardiopathie pour laquelle un traitement médical ou une ablation ne peut être réalisé ou a échoué.	I	B
Syncope de cause indéterminée avec TV ou FV inductible à l'exploration électrophysiologique et présence d'une cardiopathie.	I	B
FE ≤ 30 % sur CMI [à distance d'un IDM (> 40 jours)], classe II ou III, sous traitement médical optimal et 3 mois après un geste de revascularisation (chirurgie ou angioplastie).	I	B
Indications de classe II	**Classe**	**Preuve**
Patients coronariens avec dysfonction VG (FE de 31 à 35 %) mesurée au moins 1 mois après un IDM et 3 mois après un geste de revascularisation (chirurgie ou angioplastie) avec une arythmie ventriculaire (TV, FV) inductible.	IIa	A
Patients en insuffisance cardiaque qui reste symptomatique, classe III ou IV de la NYHA, sous traitement médical optimal, FE ≤ 35 %, QRS ≥ 120 ms (espérance de survie > 1 an).	IIa	A
Patient atteint d'une cardiomyopathie dilatée en apparence primitive, FE ≤ 30 %, classe II ou III.	IIa	B
Maladie génétique à haut risque de mort subite par FV sans aucun traitement efficace connu.	IIa	B
TV soutenue mal tolérée chez un patient en attente de transplantation cardiaque.	IIb	C
Patients coronariens avec ATCD d'IDM, dysfonction VG [FE de 31 à 35 %] mesurée au moins 1 mois après un IDM et 3 mois après un geste de revascularisation sans arythmie inductible.	IIb	C

DAI et conduite automobile

- Ceinture de sécurité obligatoire
- Permis PL et transports en commun non autorisés (cardiopathie plus que DAI)
- Permis B autorisé (déclaration préfecture)
- Délai 1 mois avant reprise conduite si DAI en prévention primaire
- Prévention secondaire: délai d'au moins 3 mois; reprise conduite après consultation

DAI: quelques précautions (1)

- **Avion, altitude, sexualité autorisés**
- **Appareils médicaux**
  - **OK: scanner, graphie, visite dentaire**
  - **Prudence: bistouri électrique, radiothérapie**
  - ***Interdit: IRM***
- **Centres commerciaux**
  - **Prudence: portes automatiques, appareil désactivation antivols**
- **Appareils domestiques**
  - **OK: four, appareils électriques cuisine, micro-ondes**
  - **Prudence: four/plaque induction, aimant puissant**

DAI: quelques précautions (2)

- **Bricolage**
  - **Prudence: appareils électriques**
  - ***Interdit: soudure à l'arc, foreuse pneumatique***
- **Loisirs**
  - **OK: ordinateurs, CD/DVD, TV, radio, télécommandes**
  - **Prudence: portable (oreille controlatérale), iPod, poste émetteur, HP discothèques**
  - ***Interdit: portique aéroport***
- **Environnement**
  - ***Interdit: centrale nucléaire, centrale électrique, tour de TV ou radio, haut fourneau, four industriel à induction***